Les spasmes épileptiques à début tardif

Monika Eisermann
Hôpital Necker Enfants Malades, Université Paris Descartes, Service de Neurophysiologie Clinique, Paris, France

Résumé

Les spasmes épileptiques ne sont pas spécifiques du syndrome de West, mais surviennent également dans d'autres conditions. Leur début tardif, après la première année de vie, est cependant moins souvent rapporté dans la littérature, et toujours méconnu. Leurs caractéristiques électro-cliniques ne sont pas différentes des spasmes du syndrome de West. Les étiologies sous-jacentes sont très variables, et doivent être recherchées. Comme pour les spasmes survenant dans la première année la mise en route rapide d'un traitement efficace, si nécessaire par corticoïdes ou ACTH, est d'une importance majeure.

Epileptologie 2013; 30: 61 – 71

Mots clés : Epilepsie de l'enfant, spasmes épileptiques, revue

Epileptische Spasmen mit spätem Beginn

Epileptische Spasmen sind nicht spezifisch für das West-Syndrom, sondern kommen auch als Anfallstyp in anderen Konditionen vor. Ein später Beginn, nach Ende des ersten Lebensjahres, wird jedoch weniger häufig in der Literatur berichtet und ist immer noch wenig bekannt. Die elektro-klinischen Kriterien sind nicht verschieden von denen epileptischer Spasmen des West-Syndroms. Die zugrundeliegenden Ätiologien sind sehr variabel und müssen abgeklärt werden. Wie im Falle von epileptischen Spasmen im ersten Lebensjahr ist der rasche Beginn einer effizienten Therapie, falls erforderlich mit Kortikoiden oder ACTH, von höchster Bedeutung.

Schlüsselwörter: Epilepsie im Kindesalter, epileptische Spasmen, Übersicht

Epileptic Spasms with Late Onset

Epileptic spasms are not specific for West syndrome but also occur in other conditions. Their late onset, after the first year of life, is however rarely reported in the literature, and still little known. The electro-clinical criteria are not different from epileptic spasms in West syndrome. The underlying etiologies are rather variable, and must be searched for. As in epileptic spasms occurring during the first year of life the beginning of an efficient treatment, if necessary by corticoids or ACTH, is of major importance.

Key words: Childhood epilepsy, epileptic spasms, review

Les spasmes épileptiques en association à une détérioration psychomotrice ont été rapportés pour la première fois en 1841 par West dans une lettre à l'éditeur de Lancet à propos de son propre fils [1]. L'aspect EEG caractéristique d'hypsarythmie est décrit plus de cent ans plus tard par Gibbs et Gibbs [2]. Le syndrome de West figurait dans la classification internationale des épilepsies en 1989 [3] dans les épilepsies généralisées. Reconnus depuis 1960 mais pas inclus de manière explicite dans la première classification des crises épileptiques en 1981 [4], les spasmes épileptiques sont maintenant classés dans une catégorie à part en tant qu'« inconnues » car leur caractère focal ou généralisé reste indéterminé [5]. Plusieurs hypothèses ont été proposées à partir de données cliniques, neurophysiologiques, radiologiques ou biologiques, mais la physiopathologie de ce type de crise reste inconnue.

Les spasmes épileptiques ne sont pas spécifiques du syndrome de West, mais surviennent également dans d'autres conditions. Leur début tardif, après la première année de vie est cependant moins souvent rapporté dans la littérature sauf par Hamer et al. [6] qui décrivent ce type de crises comme les plus fréquentes entre l'âge de 1 et 3 ans.

Définition

Les spasmes épileptiques sont caractérisés par une contraction axiale qui peut survenir en flexion, en extension ou les deux, et peut être symétrique ou asymétrique parfois associée à une révulsion oculaire. Une asymétrie peut impliquer les membres supérieurs et inférieurs, la tête ou les yeux. Un enregistrement EEG vidéo polygraphique est très souvent indispensable pour

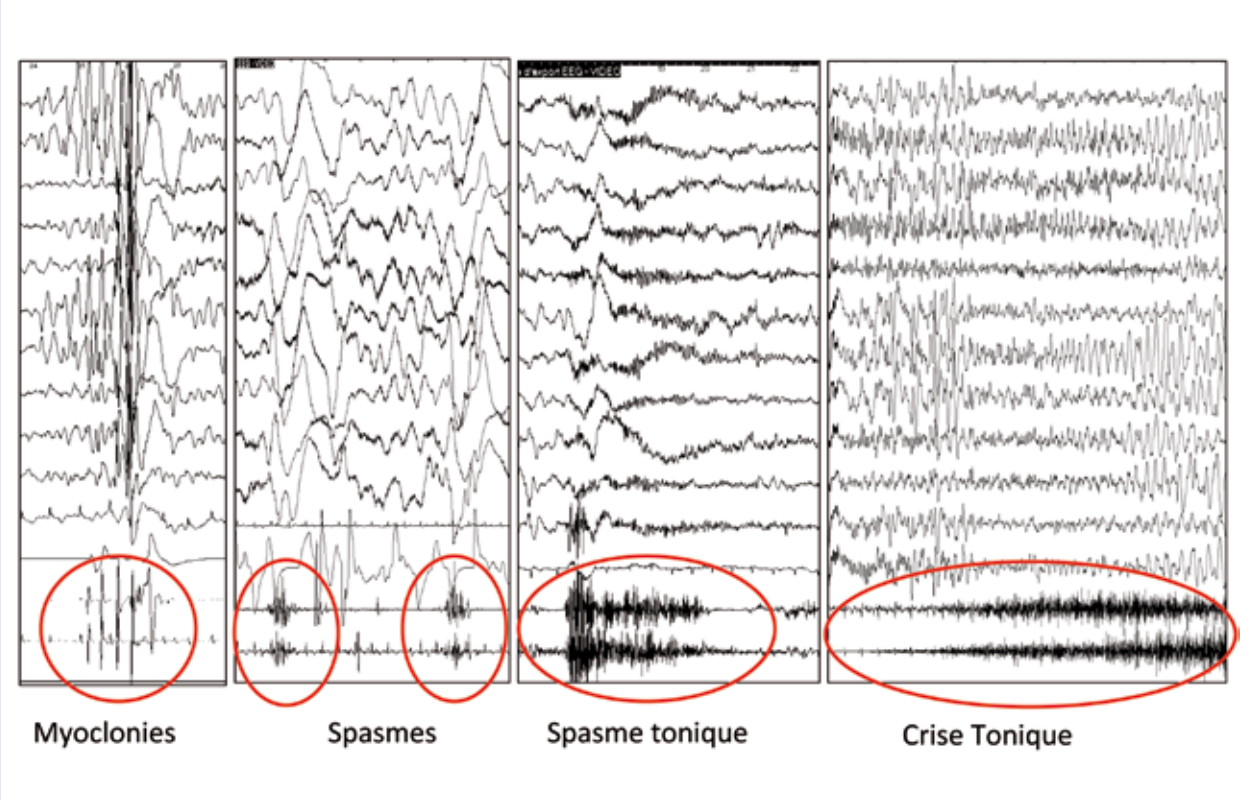

Figure 1: Enregistrement polygraphique de myoclonies, de spasmes, d'un spasme tonique et du début d'une crise tonique

une analyse détaillée (Workshop on Infantile Spasms, 1992 [7]). La contraction est brève (1 à 2 secondes) et différente de crises cloniques et toniques (voir **figure 1**), l'électromyogramme montrant un aspect en losange avec contraction progressive puis décontraction progressive, de plus longue durée qu'une secousse myoclonique, mais plus brève par rapport à une crise tonique [8, 9]. Les spasmes épileptiques peuvent être isolés mais surviennent le plus souvent en salves, toutes les 5 à 10 secondes, possiblement associés à des décharges focales. Bien que le pattern EEG critique soit très variable [10], on note le plus souvent un complexe lent ample diffus ou un aplatissement avec ou sans rythmes rapides superposés, éventuellement précédé d'une pointe-onde (**figure 2**), généralisés ou focalisés.

Les spasmes dans le cadre du syndrome de West débutent dans 50-77% des cas entre l'âge de trois et sept mois. On parle d'un début tardif quand les spasmes commencent après l'âge d'un an. Les caractéristiques électro-cliniques ne sont pas différentes de celles des spasmes survenant dans la première année de vie.

Bilan étiologique

La recherche de l'étiologie sous-jacente et l'éventuel diagnostic du syndrome épileptique constituent une étape importante dans la prise en charge de ce type d'épilepsie car elle conditionne l'approche thérapeutique et le pronostic. Auparavant comme dans le syndrome de West on distinguait des spasmes tardifs dans le cadre d'une épilepsie symptomatique ou cryptogénique. La nouvelle classification recommande au lieu des termes idiopathique, cryptogénique et symptomatique l'utilisation des termes épilepsies génétiques, épilepsies liée à une maladie structurelle/métabolique et épilepsies de cause inconnue [5].

Spasmes tardifs associés à une maladie génétique ou structurelle/métabolique

Déjà en 1987 Gobbi [11] et al. ont décrit des spasmes à début tardif. Chez 7 garçons (14 mois-13 ans) ils décrivent des salves de spasmes (2 à 21 minutes) succédant à une épilepsie partielle, avec des étiologies diverses : malformations corticales (n=2), hydrocéphalie congénitale (n=1), souffrance foetale aiguë (n=1), dépendance à la vitamine B_6 (n=1), inconnue (n=2). Ils ont proposé le terme de « spasmes périodiques » pour cette entité électro-clinique (complexes EEG périodiques synchrones des manifestations cliniques). Ces crises sont toujours précédées d'une décharge critique focale ou d'une manifestation clinique focale. Les spasmes sont caractérisés par une contraction axiale brusque associée à une élévation des épaules parfois à une extension des jambes, toujours asymétrique prédominant d'un côté et sur l'EEG ils sont associés à une onde lente

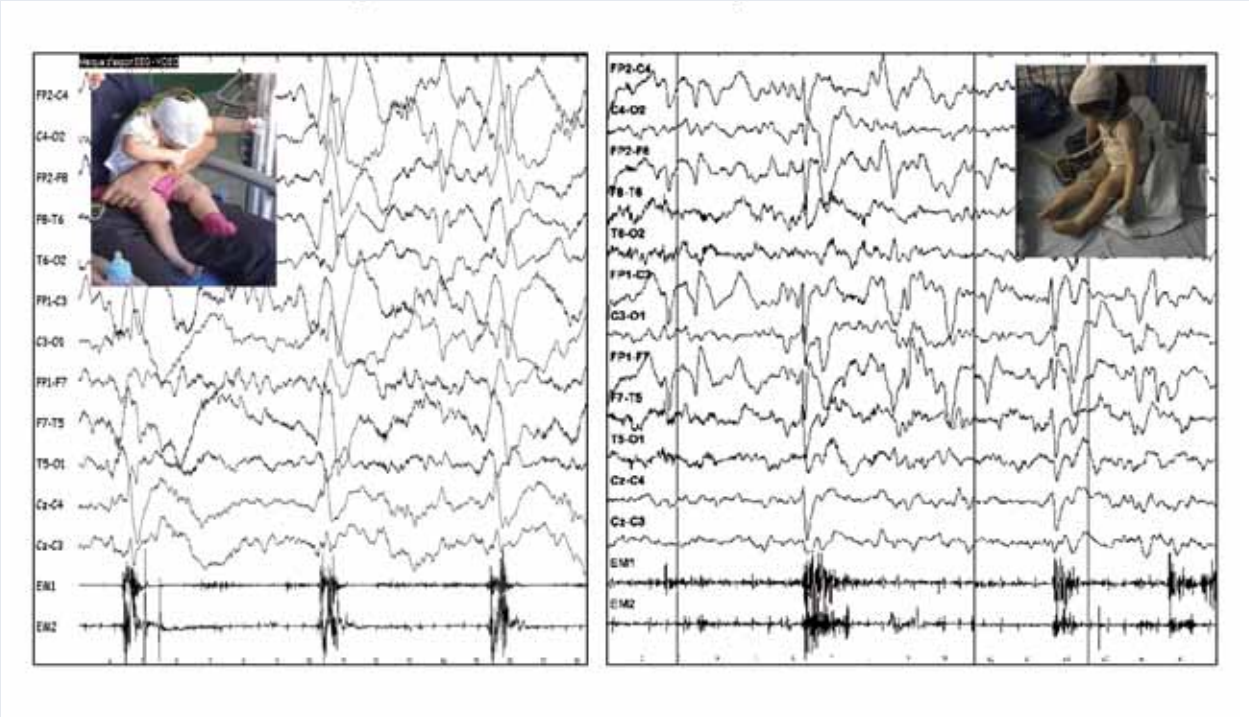

Figure 2: Salve de spasmes épileptiques, deux aspects EEG critiques différents

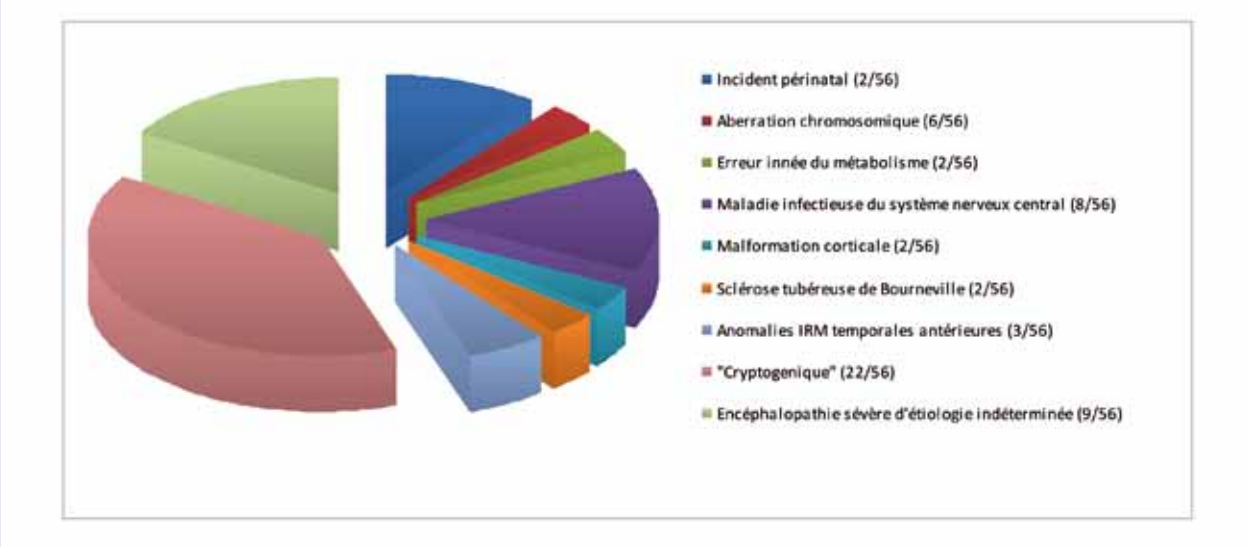

Figure 3: Etiologies des spasmes tardifs (Eisermann et al., 2006)

ample diffuse avec des rythmes rapides ou des pointes surimposées. L'EEG intercritique n'est jamais de type hypsarythmique : il existe des anomalies focales (n=2) ou multifocales (n=5). Les différents traitements médicamenteux restent inefficaces, et l'évolution est toujours défavorable.

Depuis, l'imagerie et la génétique ont permis de progresser dans le diagnostic étiologique. Parmi les spasmes tardifs, une maladie sous-jacente est retrouvée dans 50% [12], 61% [13], et 63% [14] des cas avec des étiologies très variables (voir **figure 3**). Des malformations cérébrales, des atteintes centrales infectieuses (p. ex. encéphalite herpétique) et des incidents périnataux représentent la plupart des causes retrouvées. Les erreurs innées du métabolisme et les aberrations chromosomiques sont plus rarement retrouvées.

Malformations cérébrales

Les plus fréquentes sont les dysplasies corticales focales, la lissencéphalie (**figure 4**), la schizencéphalie,

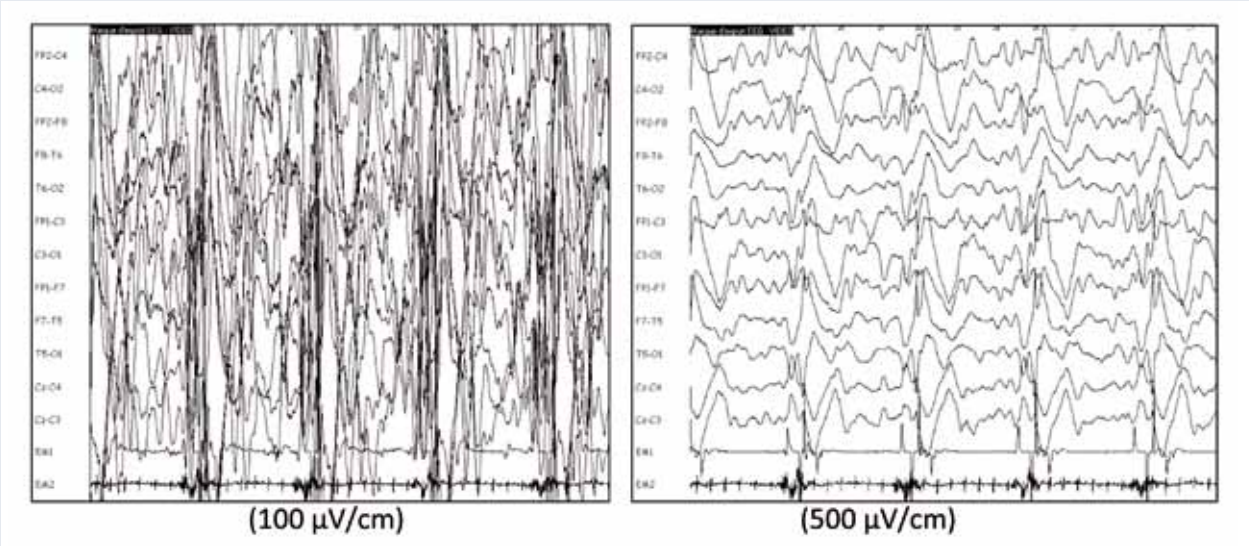

Figure 4: Salve de spasmes lissencéphalie

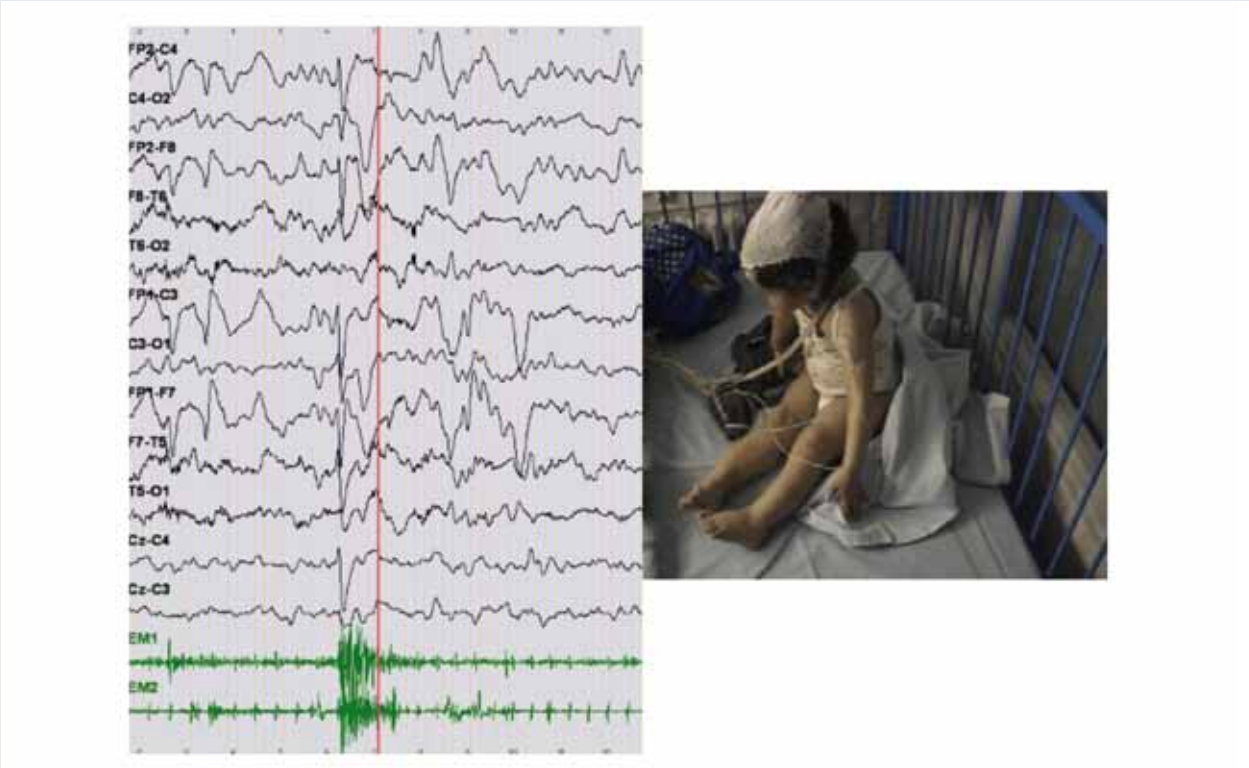

Figure 5: Spasme épileptique chez une fille de 2 ans avec Sclérose Tubéreuse de Bourneville

la polymicrogyrie et la sclérose tubéreuse de Bourneville (**figure 5**). Des crises focales sont fréquemment associées, ainsi qu'un aspect asymétrique des spasmes et des anomalies focales sur l'EEG. Des malformations corticales dues à des anomalies de la migration neuronale peuvent aussi s'accompagner de spasmes épileptiques débutant à l'âge adulte [15].

Spasmes secondaires à une encéphalite herpétique

Parmi les 18 enfants (étude de Milh et al., dissertation non publiée) qui ont eu une encéphalite herpétique entre 6 et 84 mois d'âge (15.3+/-5 mois), 13 enfants ont présenté des spasmes épileptiques tardifs débutant vers l'âge de 4 ans (52+/-40 mois). Les spasmes apparaissaient soit d'emblée lors de la phase aiguë soit

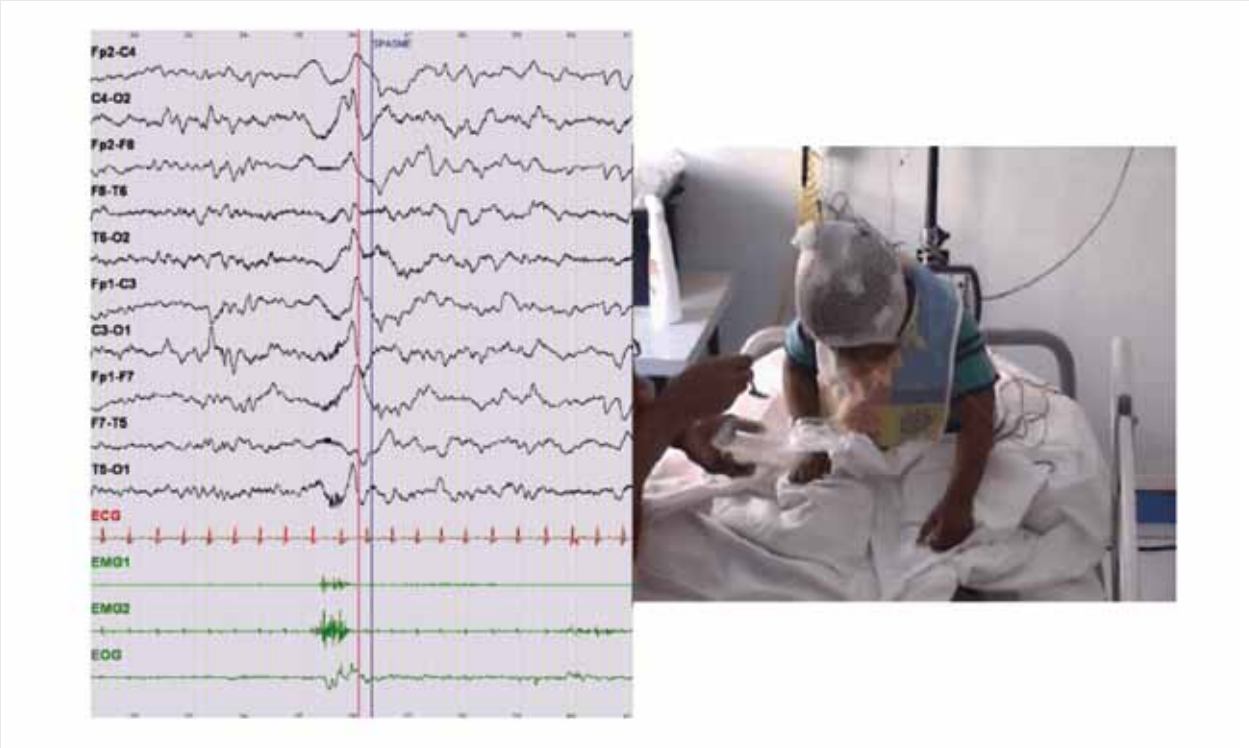

Figure 6: Spasme épileptique asymétrique déclenché lors d'un repas

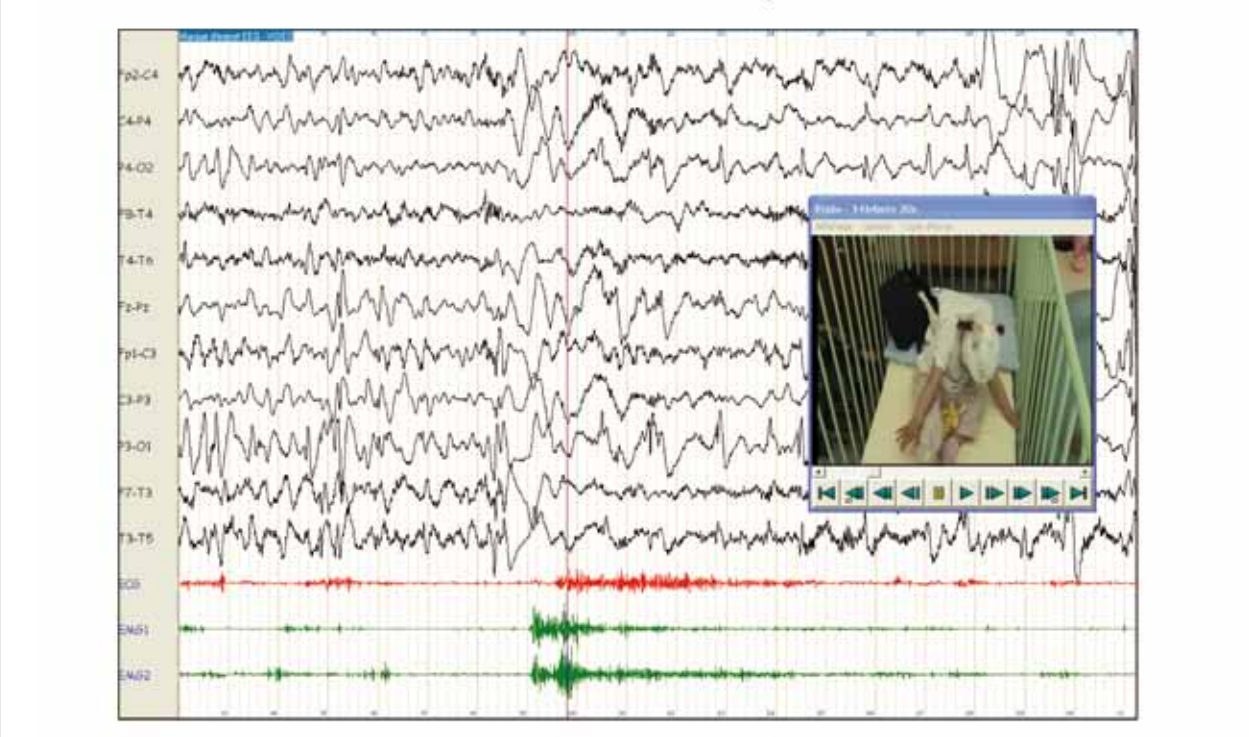

Figure 7: Spasme épileptique asymétrique chez une fille de 2 ans avec trisomie parBelle 18

dans un délai de 1 à 5 ans. Ils étaient symétriques dans 70% des cas. L'EEG était le plus souvent très perturbé avec des anomalies multifocales, mais jamais de type hypsarythmique. Chez tous ces enfants les spasmes étaient pharmacorésistants.

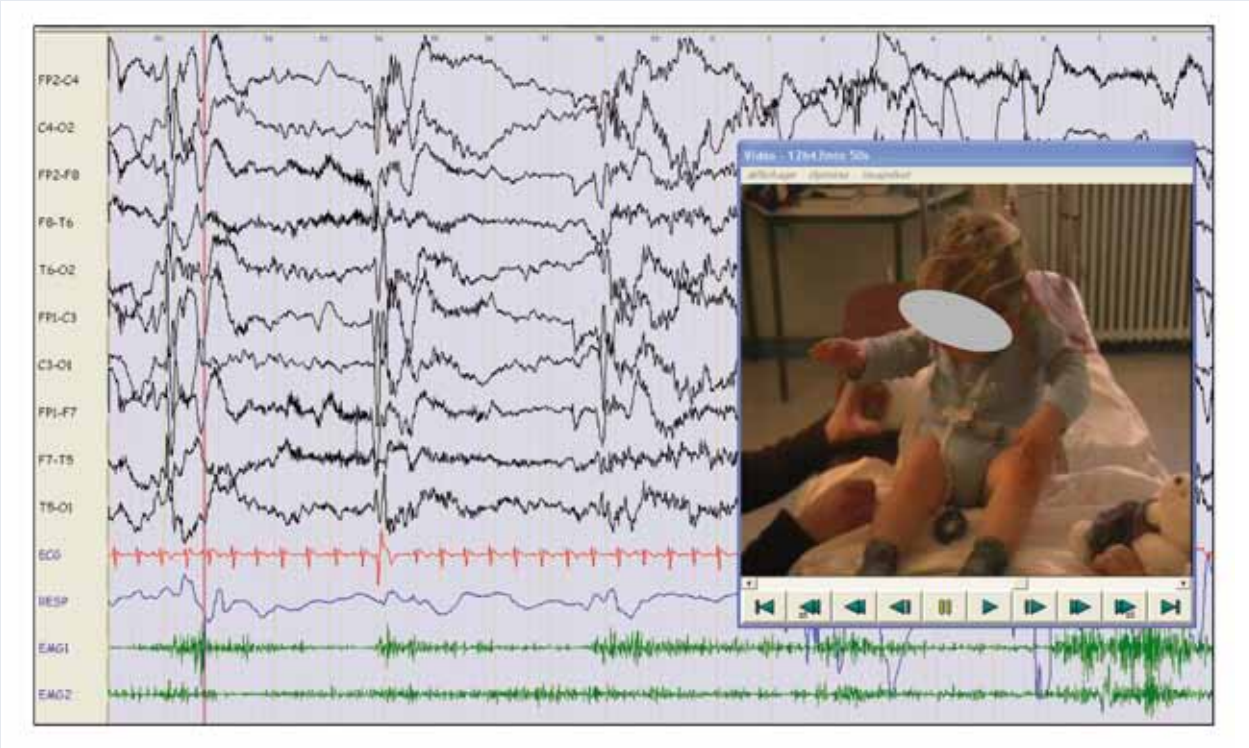

Figure 8: Salve de spasmes chez un garçon de 18 mois

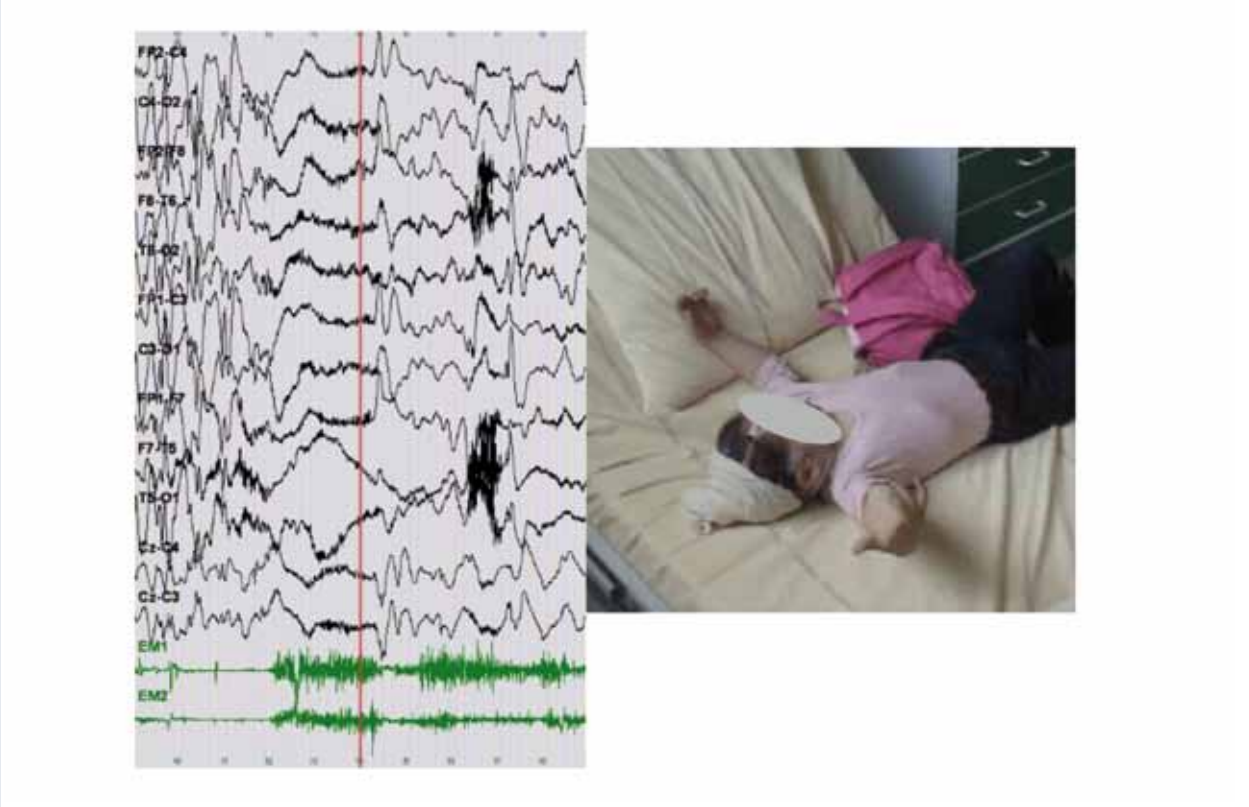

Figure 9: Spasme épileptique avec composante tonique chez une fille de 4 ans

Maladies génétiques

Le syndrome de Pallister Killian associe une dysmorphie faciale, des anomalies de pigmentation cutanée, des malformations viscérales, un retard mental important et des crises épileptiques. Il est dû à un mosaïcisme tissulaire d'une tétrasomie du chromosome 12p. L'épilepsie est peu caractérisée dans la littérature. Cerminara et al. [16] et Sanchez-Cartpintero et al. [17] ont décrit chez quatre enfants des spasmes épileptiques avec un début tardif, à 2 ans 4 mois, 9 ans 6 mois, 13 mois et 5 ans 6 mois. Dans une étude récente [18] sur les crises et l'aspect EEG de ce syndrome les spasmes épileptiques étaient le type de crises le plus fréquent, présents chez 9 des 11 enfants, soit comme seul type de crise soit précédés de crises focales, avec un âge moyen au début de 17 mois (entre 7 et 39 mois). Nous rapportons le cas d'une fille de 4 ans avec une trisomie partielle 13 q21.34 (observation non publiée) qui présente depuis l'âge de 2 ans des spasmes épileptiques pharmacorésistants (voir **figure 6**).

Le diagnostic de crises épileptiques, en particulier de spasmes épileptiques, peut être difficile car chez des enfants présentant un retard mental les mouvements anormaux pourraient être attribuées à des manifestations comportementales.

Spasmes tardifs de cause inconnue

Spasmes tardifs cryptogéniques [13]

Parmi une population de 56 enfants avec des spasmes à début tardifs nous avons décrit [13] un groupe de 22 enfants présentant des spasmes épileptiques débutant entre 12 et 52 mois (moyenne 16 mois) sans antécédents ni personnels ni familiaux, avec un développement moteur strictement normal, parfois des troubles modérés du comportement (type autistique) et/ou troubles modérés du langage. Dans cette population les spasmes surviennent en salves (**figure 7**), et sont typiques sur le plan électro-clinique, comportant parfois une composante tonique (voir **figure 8**). Tous les enfants présentent d'autres types de crises associées : des absences atypiques (voir **figures 9 et 10**), et/ou des crises focales (temporales ou temporo-frontales). L'EEG ne montre jamais d'hypsarythmie mais des foyers de pointes, pointe-ondes, ondes lentes dans les régions temporales ou temporo-frontales (voir **figures 11 et 12**), unilatéraux ou bilatéraux indépendants. Tous les enfants ont bénéficié d'examens complémentaires (IRM souvent répétées, bilans biologique, métabolique, génétique) restés normaux par définition. Chez 10 enfants les crises ont disparu avec normalisation du tracé sous l'effet du traitement : VGB (2), HC (7), ATCH (1). Chez 12 enfants tous les médicaments anticonvulsifs classiques sont restés inefficaces, y compris le régime cétogène (n=3) et la callosotomie (n=2). Ce tableau

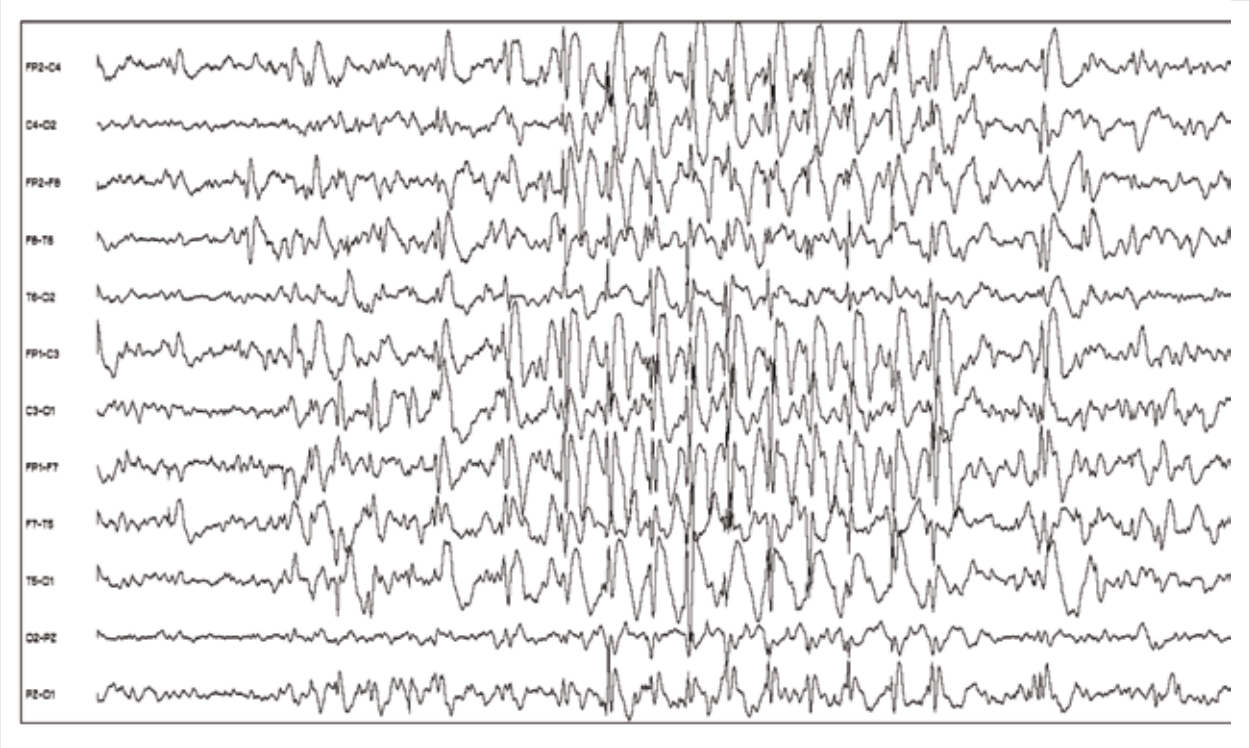

Figure 10: Absence atypique chez un garçon de 14 mois

Figure 11: Fin d'une salve de spasmes suivie d'une absence atypique chez une fille de 7 ans

associe les caractéristiques des syndromes de West (spasmes en salves) et de Lennox-Gastaut (absences atypiques) mais semble représenter une entité électro-clinique indépendante. Cette encéphalopathie épileptique pourrait être liée comme d'autres encéphalopathies épileptiques « âge dépendantes » (encéphalopathies néonatales avec suppression-burst, syndromes de West et de Lennox-Gastaut) au processus de la maturation corticale, concernant ici le lobe temporal, peut être associé avec une lésion cérébrale non détectable.

Spasmes réflexes

Deux équipes ont rapporté des spasmes épileptiques réflexes, induits par l'ingestion d'aliments. Les deux premières publications concernent le déclenchement de salves de spasmes, la 3é des spasmes isolés. Labate et al. [19] ont décrit deux cas, un enfant de 8 ans avec un retard du développement psychomoteur sévère présentant des crises épileptiques (spasmes, myoclonies erratiques et crises focales) depuis l'âge de 3 mois associées à une malformation corticale, et un adulte de 26 ans avec un retard mental modéré et une épilepsie temporale depuis l'âge de 14 ans d'étiologie indéterminée. Nakazawa et al. [20] ont aussi rapporté deux patients avec des spasmes en séries déclenchés lors des repas : un garçon de 8 ans ayant bénéficié d'une chimiothérapie pour une leucémie à l'âge de 6 ans sans autre type de crise, et un adolescent de 16 ans présentant aussi des absences atypiques, des chutes, associées à un retard mental. Les quatre patients avaient les critères électro-cliniques des spasmes périodiques décrits par Gobbi [11]. Plouin et al. (publication en préparation) ont observé deux enfants (une fille opérée à l'âge de 11 mois d'un abcès cérébral après thérapie avec ACTH pour un syndrome de West, et une fille avec une porencéphalie et une microgyrie) qui présentaient à partir de l'âge de 4 ans des spasmes réflexes manducatoires isolés, soit lors de l'ingestion des aliments, soit lors de leur vue. Dans certains cas des spasmes épileptiques spontanés peuvent être suivis de spasmes réflexes. Nour rapportons le cas d'un garçon de 3 ans et demi (obervation non publiée) avec des spasmes épileptiques de cause inconnue ayant commencé à l'âge de 2 ans, initialement spontanés puis déclenchés lors des repas (**figure 13**) et lors d'un bruit intense, ayant cessé après une corticothérapie.

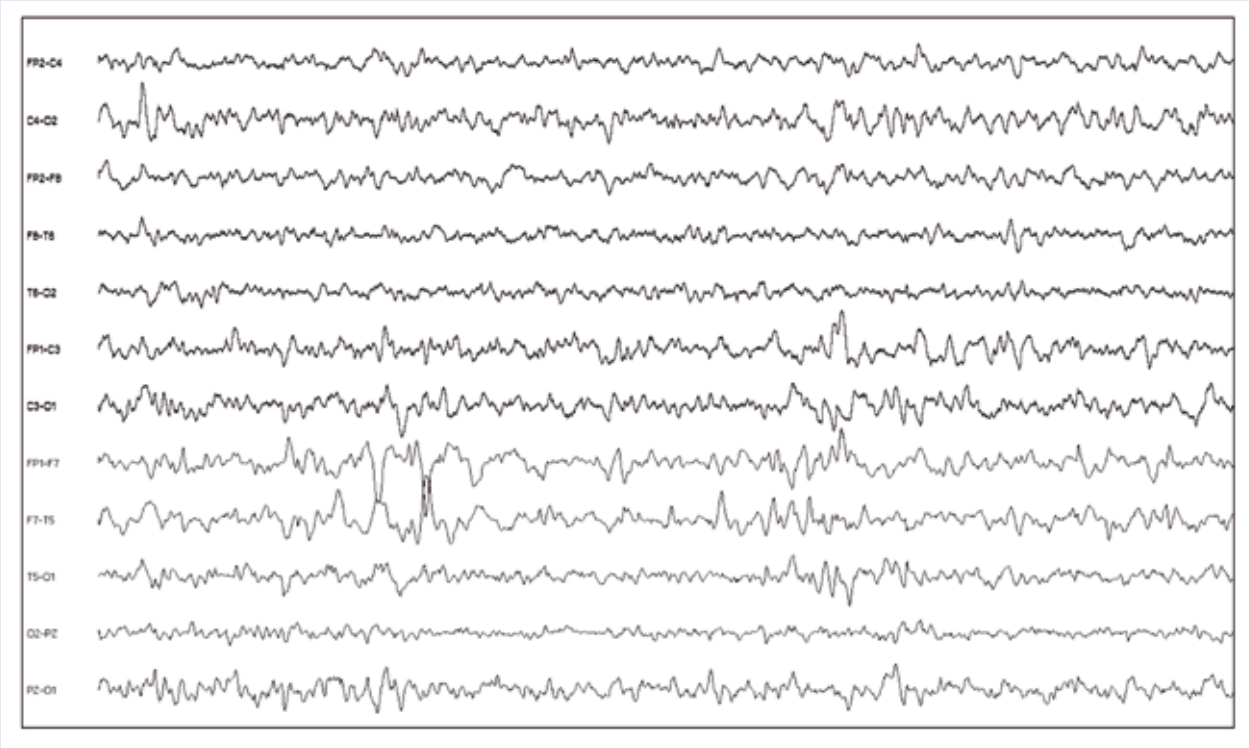

Figure 12: Foyer d'ondes lentes en temporal antérieur gauche chez un garçon de 14 mois

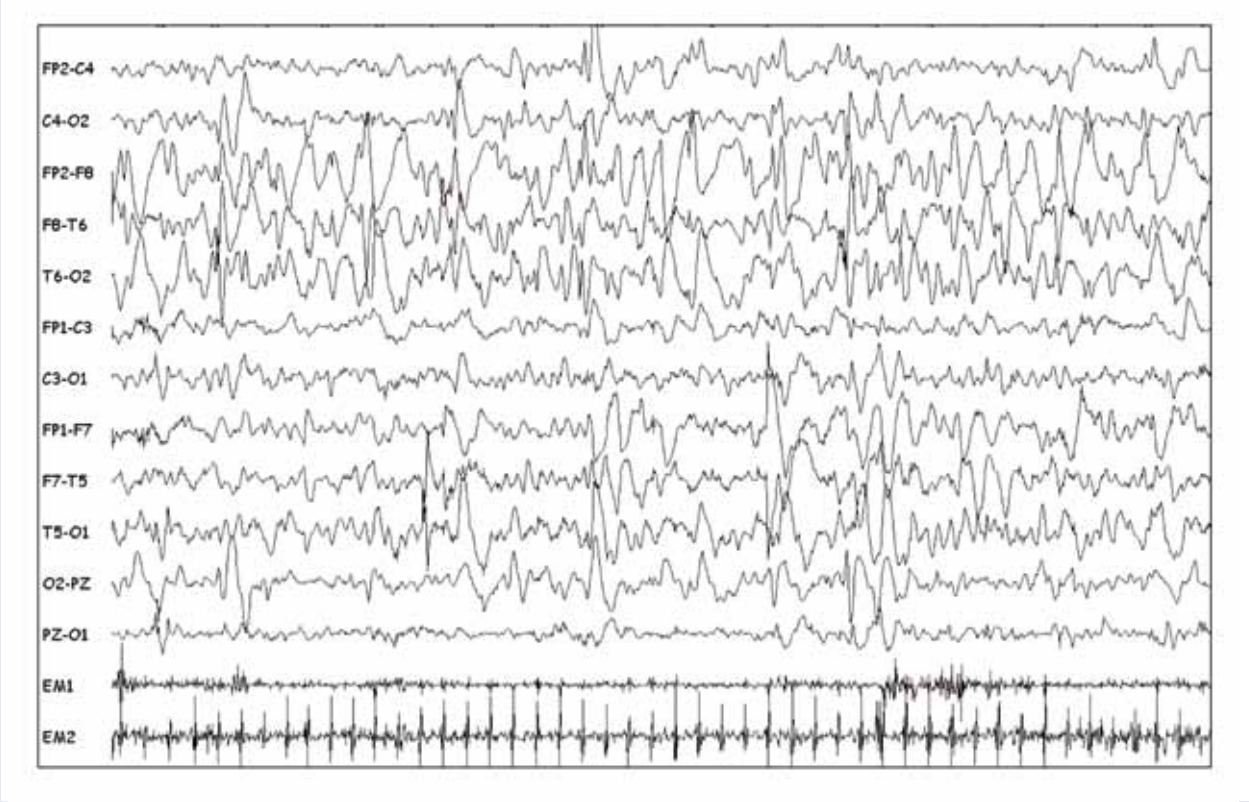

Figure 13: Foyers bitemporaux indépendants d'ondes lentes et de pointes et pointe-ondes prédominant à droite chez un garçon de 3 ans

Diagnostic différentiel

La méconnaissance des critères électro-cliniques des spasmes épileptiques peut conduire à des erreurs diagnostiques. Sur le plan clinique les spasmes peuvent être difficiles à distinguer des myoclonies qui sont des contractions musculaires également brusques, mais plus rapides (voir **figure 1**). Lorsque les spasmes comportent une composante tonique, le diagnostic différentiel peut se poser avec des crises toniques et donc avec un syndrome de Lennox-Gastaut. D'autres critères électro-cliniques permettent le diagnostic différentiel avec cette encéphalopathie épileptique de l'enfance: crises toniques nocturnes, absences atypiques, pointe-ondes lentes bi-frontales sur l'EEG intercritique et rythmes recrutant dans le sommeil.

L'enregistrement EEG-vidéo polygraphique est donc un outil indispensable à la distinction entre ces trois types de crises et ces syndromes épileptiques différents.

Des spasmes épileptiques peuvent également réapparaître après une rémission de spasmes infantiles. Camfield et al. [21] ont rapporté dix enfants avec un syndrome de West ayant initialement bien répondu au traitement avec disparition de l'hypsarythmie et arrêt des spasmes, chez lesquels les spasmes sont réapparus 4.5 mois à 6 ans plus tard et ont persisté malgré le traitement médical pendant la période d'observation (8-25 ans). Il n'y avait pas de critère initial identifié permettant de prévoir cette rechute des spasmes.

Enfin on pourrait discuter les manifestations motrices caractéristiques de la maladie de van Bogaert ou Panencéphalite Sclérosante Subaiguë, décrites comme myocloniques, mais dont le caractère périodique et la composante EEG sont plutôt en faveur de spasmes épileptiques. C'est une maladie qui débute 5-7 ans après la rougeole, très rare (0.3 cas pour 1 million de rougeoles) avec une atteinte diffuse du système nerveux central. Le début est souvent marqué par des modifications du comportement et des difficultés scolaires. Cliniquement on observe des crises convulsives focales ou généralisées, parfois des troubles visuels, des manifestations dystoniques ou akinétiques. La véritable question est de savoir s'il s'agit d'un diagnostic différentiel ou d'une étiologie particulière des spasmes à début tardif. La périodicité est d'autant plus courte que la maladie progresse. L'évolution est défavorable avec une dégradation intellectuelle et psychique.

Prise en charge thérapeutique

Le syndrome de West est habituellement résistant aux médicaments anticonvulsivants conventionnels. Depuis 1958 le traitement par les corticoïdes et l'ACTH est le traitement de référence avec un bénéfice net mais des effets secondaires non négligeables. Depuis, l'efficacité du VGB à fortes doses a été établie de sorte qu'il est proposé en première intention, suivi en cas d'échec de l'adjonction de l'hydrocortisone orale puis d'ACTH. Pour les spasmes épileptiques à début tardif il est cependant difficile de proposer une stratégie thérapeutique; dans certains cas de malformations corticales focales une éventuelle intervention neurochirurgicale se discute.

Evolution et pronostic

Les facteurs pronostiques les plus déterminants sont la pathologie sous-jacente et la réponse au traitement. Il n'existe que peu de données dans la littérature sur ce type de crises, encore moins concernant les stratégies thérapeutiques. Globalement la réponse au traitement paraît moins satisfaisante que dans le syndrome de West.

Conclusion

Les spasmes épileptiques débutant après la première année de vie sont méconnus. Il existe que peu de littérature sur ce type de crise. Leurs caractéristiques électro-cliniques ne sont pas différentes des spasmes du syndrome de West. Une étiologie sous-jacente doit être recherchée. Comme pour les spasmes survenant dans la première année la mise en route rapide d'un traitement efficace, si nécessaire par corticoïdes ou ACTH, est d'une importance majeure.

Références

1. *West WJ. On a peculiar form of infantile convulsions. Lancet 1841; 1: 724-725*
2. *Gibbs FA, Gibbs FL. Atlas of electroencephalography, vol. 2. In: Epilepsy. Cambridge, Mass.: Addison-Wesley, 1952*
3. *Commission on Classification and Terminology of the International League Against Epilepsy. Proposal for revised classification of epilepsies and epileptic syndroms. Epilepsia 1989; 30: 389-399*
4. *Commission on Classification and Terminology of the International League Against Epilepsy. Proposal for revised classification of epilepsies and epileptic syndromes. Epilepsia 1981; 22: 489-501*
5. *Berg AT, Berkovic SF, Brodie MJ et al. Revised terminology and concepts for organization of seizures and epilepsies: report of the ILAE Commission on Classification and Terminology, 2005-2009. Epilepsia. 2010; 51: 676-685*
6. *Hamer HM, Wyllie E, Luders HO et al. Symptomatology of epileptic seizures in the first three years of life. Epilepsia 1999; 40: 837-844*
7. *Commission on Pediatric Epilepsy of the International League Against Epilepsy. Workshop on Infantile Spasms. Epilepsia 1992; 33: 195*
8. *Fusco L, Vigevano F. Ictal clinical electroencephalographic findings of spasms in West Syndrome. Epilepsia 1993; 34: 671-678*
9. *Vigevano F, Fusco L, Pachatz C. Neurophysiology of spasms. Brain Dev 2001; 23: 467-472*

10. *Kellaway P, Hrachovy RA, Frost JD Jr, Zion T. Precise characterization and quantification of infantile spasms. Ann Neurol 1979; 6: 214-218*
11. *Gobbi G, Bruno L, Pini A et al. Periodic Spasms: An unclassified type of epileptic seizure in childhood. Dev Med Child Neurol 1987; 29: 766-775*
12. *Bednarek N, Motte J, Soufflet C et al. Evidence of late-onset infantile spasms. Epilepsia 1998; 39: 55-60*
13. *Eisermann M, Ville D, Soufflet C et al. Cryptogenic late onset epileptic spasms: An overlooked syndrome of early childhood? Epilepsia 2006; 47: 1035-1042*
14. *Auvin S, Lamblin MD, Pandit F et al. Infantile epileptic encephalopathy with late-onset spasms: report of 19 patients. Epilepsia 2010; 51: 1290-1296*
15. *Cerullo A, Marini C, Carcangiu R et al. Clinical and video-polygraphic features of epileptic spasms in adults with cortical migration disorder. Epileptic Disord 1999; 1: 27-33*
16. *Cerminara C, Compagnone E, Bagnolo V et al. Late-onset epileptic spasms in children with Pallister-Killian syndrome: a report of two new cases and review of the electroclinical aspects. J Child Neurol 2010; 25: 238-245*
17. *Sánchez-Carpintero R, McLellan A, Parmeggiani L et al. Pallister-Killian syndrome: an unusual cause of epileptic spasms. Dev Med Child Neurol 2005; 47: 776-779*
18. *Giordano L, Viri M, Borgatti R et al. Seizures and EEG patterns in Pallister-Killian syndrome: 13 new Italian patients. Eur J Paediatr Neurol 2012; 16: 636-641*
19. *Labate A, Colosimo E, Gambardella A et al. Reflex periodic spasms induced by eating. Brain Dev 2006; 28: 170-174*
20. *Nakazawa C, Fujimoto S, Watanabe M et al. Eating epilepsy characterized by periodic spasms. Neuropediatrics 2002; 33: 294-297*
21. *Camfield P, Camfield C, Lortie A, Darwish H. Infantile spasms in remission may reemerge as intractable epileptic spasms. Epilepsia 2003; 44: 1592-1595*

Adresse de correspondance:
Dr Monika Eisermann
Pédiatre et Neurophysiologiste
Praticien Hospitalier
Hôpital Necker Enfants Malades
Université Paris Descartes
Service de Neurophysiologie Clinique
149 rue de Sèvres
F 75743 Paris cedex 15
Tél. 0033 1 44495185
Fax 0033 1 44495360
monika.eisermann@nck.aphp.fr