Das Elektroenzephalogramm in der Epilepsie-Diagnostik

Christoph M. Michel (Genf) und Kaspar Schindler (Bern)

Zusammenfassung

Dieses Kapitel beschreibt wie die elektrische Aktivität der Nervenzellen im Gehirn von aussen gemessen werden kann. Die Messung nennt sich Elektroenzephalographie (EEG) und beruht auf der Registrierung sehr kleiner Stromveränderungen auf der Kopfoberfläche die durch aktive Nervenzellen verursacht werden. Das Kapitel beschreibt zuerst die neurophysiologischen Grundlagen dieser Messung und die Art und Weise wie die Messung durchgeführt wird. Anschliessend werden die atypischen Signale beschrieben die in Patienten mit Epilepsie beobachtet werden können. Nebst der Ableitung des EEG von der Kopfoberfläche werden auch die Möglichkeiten der Ableitungen von direkt ins Gehirn implantierten Elektroden besprochen. Die Analyse solcher intrakraniellen Ableitungen wird dabei dargestellt. Im Weiteren werden die Möglichkeiten aufgezeigt mit Hilfe des hochauflösenden EEGs oder alternativ mit dem Magnetoenzephalogramm (MEG) die Ursprungsregion des epileptischen Anfalls zu lokalisieren.

Summary

This chapter describes the principles of the recording of neuronal activity in the brain from electrodes that are placed on the scalp surface, the so-called electroencephalogram (EEG). It first summarizes the neurophysiological and technical basics of these recordings. It then illustrates the different abnormal signals that are seen in the EEG of patients with epilepsy. The chapter also describes new methods of analysis of these signals that became possible with the advance in computer technology. High-density EEG recordings have become possible and analysis methods have been developed that allow to determine the areas in the brain that are responsible for the epileptic discharges measured on the scalp. Recordings from electrodes that are directly inserted into the brain, the so-called intracranial recordings, can provide even more precise information about the epileptogenic zone. The quantitative analysis of these signals is described to illustrate the potential of modern electrophysiology in the pre-surgical evaluation of patients with pharmaco-resistant epilepsy.

Inhalt

1. Einleitung
2. Neurophysiologische Grundlagen des EEG
3. EEG in der klinischen Praxis
4. Epileptische EEG Signale
5. Intrakranielles EEG und seine Analyse
6. Magnetoenzephalographie
7. Hochauflösendes EEG
8. Ausblick

1. Einleitung

Das Elektroenzephalogramm (EEG) ist die einzige Methode, die es erlaubt, epileptische Aktivität im eigentlichen Sinne nachzuweisen. Im Gegensatz zu den bildgebenden Verfahren misst das EEG direkt die elektrische Aktivität der Nervenzellen und dies mit einer zeitlichen Auflösung, die es erlaubt, diese neuronale Aktivität im Gehirn in Echtzeit zu verfolgen. Das EEG erlaubt deshalb nicht nur den Ort eines epileptischen Herdes zu bestimmen, sondern auch das Muster und die Ausbreitung der abnormalen elektrischen Entladungen bei einem Anfall zu beobachten. Während das EEG in der Epilepsie-Abklärung schon immer eine zentrale Bedeutung hatte, haben moderne Messungs- und Auswertungsmethoden basierend auf leistungsfähigen Computern den Stellenwert des EEG in der Epilepsie-Diagnostik noch weiter erhöht.
Im Folgenden werden wir kurz die neurophysiologischen Grundlagen des EEG erklären und dann die verschiedenen Elemente der Epilepsie beschreiben, die mit dem EEG erfasst werden können. Nicht nur die klinisch etablierten Messgrössen des EEG werden besprochen, sondern auch die neuen Parameter die in den Jahren des digitalen EEGs dazu gekommen sind.

2. Neurophysiologische Grundlagen des EEG

Die schwachen elektrischen Potentiale die mit Hilfe von Elektroden auf der Kopfoberfläche nach entsprechender Verstärkung gemessen werden können, stammen von elektrischen Ladungs-verschiebungen, die bei der Erregung einer Nervenzelle entstehen *(1)*. Hauptsächlich verantwortlich für die vom EEG gemessenen Aktivitäten sind die sogenannten Pyramidenzellen. Diese Zellen sind parallel zu einander senkrecht zur Oberfläche orientiert. Die Dendriten dieser Zellen befinden sich in den oberflächlichen Schichten der Hirnrinde, während die Zellkörper tiefer gelegen sind. Da eine Aktivierung dieser Zelle bei den Dendriten stattfindet bildet sich dort ein lokales negatives Potential während im Bereich des Zellkörpers das Potential positiv bleibt. Dies führt zu einem sogenannten elektrischen Dipol und einem Stromfluss, der sich im Gehirn ausbreitet. Durch die parallele Lage dieser Zellen kann sich dieser Stromfluss summieren wenn viele Zellen gleichzeitig aktiviert werden. Das Summenpotential kann dann so stark werden, dass man es an der Kopfoberfläche messen kann. Man ging im allgemeinen davon aus, dass Nervenzellen über eine Fläche von $6cm^2$ gemeinsam aktiv sein müssen, um auf der Oberfläche gemessen werden zu können *(2)*, eine Zahl, die aber auf Grund neuerer Studien eher als zu hoch betrachtet wird.

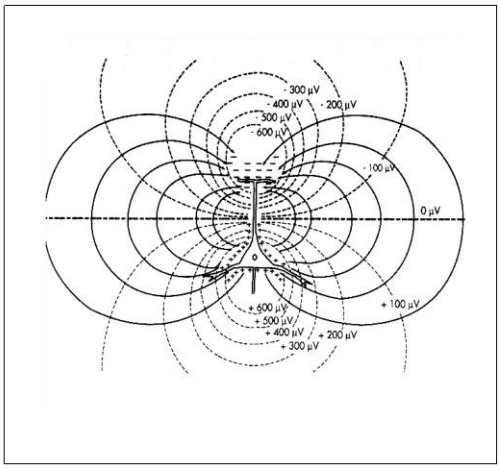

***Figur 1**: Die Aktivierung der Dendriten einer Pyramidenzelle bewirkt ein lokal negatives Potential während im Bereich des Zellkörpers das Potential positiv bleibt. Dies erzeugt einen Stromfluss und dadurch ein elektrisches Potentialfeld das sich im Gehirn ausbreitet. Verschiedene Orte im Gehirn und an der Kopfoberfläche messen Potentiale verschiedener Stärke je nach Ort und Lage der Neurone.*

3. EEG in der klinischen Praxis

In der Klinik wird das EEG üblicherweise von um die 20 Elektroden, die auf einer Kappe befestigt sind, abgeleitet. Die Elektroden sind in gleichen Abständen auf der ganzen Kopfoberfläche verteilt, gemäss einer international einheitlichen Platzierung und standardisierten Namensgebung. Digitalisierte Aufnahmen haben das früher übliche Papier- EEG weitgehend ersetzt. Dies erlaubt eine weiterführende Analyse der Daten nach der Aufnahme. So können zum Beispiel verschiedene Paare von sogenannten bipolaren Montagen abgebildet werden, Karten der Potentialverteilungen erstellt werden, oder die Stärke der Rhythmen in bestimmten Frequenzbändern bestimmt werden.

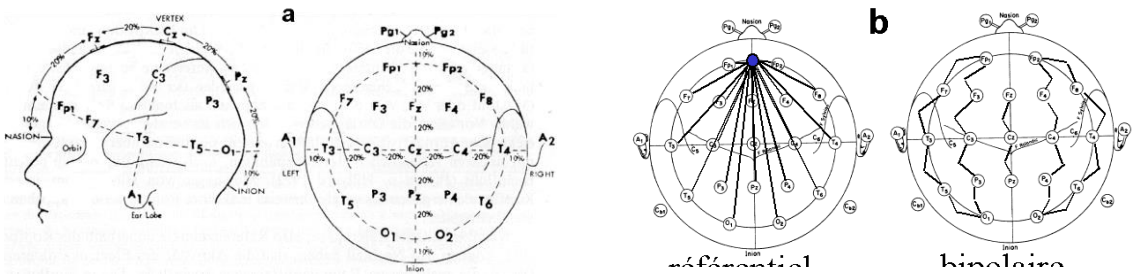

***Figur 2**: **a)** Position und Nomenklatur der Elektroden gemäss dem internationalen 10-20 System. **b)** Beispiel verschiedener Elektroden Montagen : links : Ableitung gegen eine gemeinsame Referenz, rechts : paarweise bipolare Ableitung.*

Das Routine-EEG

Als klinisches Routine-EEG wird eine EEG Ableitung von ca. 20-30 Minuten Dauer bezeichnet. Die Untersuchung beinhaltet Perioden mit offenen und geschlossenen Augen, 1 bis 2 Perioden von Hyperventilation und eine Ableitung während intermittierender Lichtstimulation. Im Ruhe-EEG können bei epileptischen Patienten sogenannte interiktale Entladungen beobachtet werden (siehe unten). Das Öffnen der Augen bewirkt üblicherweise eine Aktivierung des EEG hin zu höheren Frequenzen. Die Hyperventilation kann beim Epileptiker Anfälle provozieren, und die intermittierende Lichtstimulation kann bei gewissen (meist genetischen) Epilepsien zu typischen paroxysmalen Entladungen führen.
Varianten des Routine EEG sind die Aufnahmen während eines Mittagsschlafs nach dem Essen oder ein Schlaf-EEG während der Nacht. Der Schlaf begünstigt das Auftreten von EEG-Anomalien bei vielen Arten von Epilepsien.

Das Langzeit Video-EEG

Das EEG kann zusammen mit einer Videoaufzeichnung registriert werden, um synchronisiert die elektrischen und klinischen Manifestationen eines Anfalls zu beobachten. Die Videoaufzeichnung erlaubt die Erscheinungsform (Semiologie) des Anfalls besser einzugrenzen und liefert wichtige Information für eine korrekte Interpretation des simultan gemessenen EEGs. Ein Langzeit Video-EEG kann mehrere aufeinanderfolgende Tage dauern mit kontinuierlicher Aufnahme und Speicherung der Daten der ganzen 24 Stunden (Wach und Schlaf). Das Ziel ist es, genügend Anfälle aufzunehmen, um eine sichere Diagnostik stellen zu können. Das Langzeit Video-EEG ist vor allem bei Patienten mit pharmakoresistenten Epilepsien indiziert, bei denen die Möglichkeit eines chirurgischen Eingriffs evaluiert wird. Eine genaue Lokalisation des epileptischen Fokus ist dabei unumgänglich. Viele zusätzliche Abklärungen, vor allem bildgebende Verfahren werden dafür beigezogen und mit der Information des Video-EEG kombiniert. In komplizierten Fällen können auch Elektroden direkt auf die Gehirnoberfläche gelegt werden oder Tiefenelektroden implantiert werden um den epileptischen Fokus genauer zu lokalisieren (sogenanntes intrakranielles EEG, s. auch Abschnitt 5 unten).

4. Epileptiforme EEG Signale

Man unterscheidet hauptsächlich zwischen interiktalen und iktalen EEG Anomalien. Interiktale Anomalien zeigen sich im EEG, ohne dass der Patient dies merkt oder zeigt. Iktale Aktivität tritt zusammen mit einem Anfall auf.

Interiktales EEG (Figur 3):

a. Spike : Potential von 20 bis 70 ms Dauer das sich klar von der Hintergrundsaktivität abhebt.
b. Spike-Wave : Spike (oder polyspike) gefolgt von einer langsamen Welle.
c. Sharp-Wave: Spike der ein wenig ausgedehnter ist als ein klassischer Spike (die erste Phase dauert etwa 100 ms).
d. Polyspike: Komplex von mehreren spikes die man oft bei myoklonischen Epilepsien beobachtet.



Iktales EEG (Anfälle) :

Iktale EEG Muster dauern länger als interiktale Ereignisse. Sie liegen selbsterhaltenden und repetitiven Prozessen zu Grunde die sich im Allgemeinen in rhythmischen Wellen im EEG abbilden. Diese rhythmischen Entladungen können sich über Nervenzellen in Zeit und Raum ausbreiten und so ganze Netzwerke im Gehirn synchron aktivieren. Diese Ausbreitung manifestiert sich dann in den typischen sekundär generalisierten epileptischen Anfällen.
Man unterscheidet grob in zwei Typen von Anfällen:

- Absenzen bei primär generalisierten idiopathischen Epilepsien. Sie manifestieren sich im EEG als rhythmische Entladungen von Spikes oder Polyspike-Wellen die an allen Elektroden synchron und symmetrisch auftreten und je nach Typ der Epilepsie mehr oder weniger reguläre Muster zeigen (Figur 4).
- Partielle Anfälle bei fokalen Epilepsien. Die verschiedenen Arten partieller Anfälle werden anhand ihrer Morphologie, der initialen Frequenz ihrer Rhythmen, und dem Ausbreitungsmuster charakterisiert. Der Beginn eines Anfalls zeigt sich häufig als Auftreten von lokalen sinusförmigen rhythmischen Aktivitäten oder epileptiformer schneller oder langsamer Spikes, Spike-Waves, oder Polyspike-Waves (Figur 5). Diese rhythmischen Signale können sich auf ein paar Elektroden beschränken, oder sich im Laufe der Zeit auf mehrere auch weit weg gelegene Elektroden ausweiten und sich zu einem sekundär generalisierten Anfall mit Bewusstseinsverlust entwickeln. Diese Generalisierung kann sich durch tonische und/oder klonische Aktivität einer oder mehrerer Gliedmassen manifestieren (tonisch-klonische Anfälle, Figur 5).

  Die Lokalisation der Elektroden mit der ersten anormalen Entladung gibt wichtige Hinweise auf das Gehirnareal, das für den Anfall verantwortlich ist (sogenannte epileptogene Zone). Die Lokalisation ist aber ungenau und es bedarf häufig zusätzlicher Informationen. Dazu gehört zum Beispiel die Beobachtung der Semiologie des Anfalls und neuropsychologische Tests direkt nach Ende eines Anfalls. Auch bildgebende Verfahren, die Struktur (MRT) und Metabolismus (PET, SPECT) des Gehirns messen, sind wichtig. Auch das Magnetenzephalogramm (MEG), das EEG kombiniert mit dem MRT, und neue Analysemethoden des hochauflösenden EEGs werden in spezialisierten Zentren zur Hilfe bei der Lokalisation der epileptogenen Zone genutzt *(3)*. Von grossem Wert sind auch neue mathematische Methoden der quantitativen Signalanalyse, die es ermöglichen bestimmte Entladungsmuster zu erfassen die mit blossem Auge nicht sichtbar sind. Solche Signalanalyse-Methoden werden sowohl auf das EEG von der Kopfoberfläche als auch auf die Aufnahmen von intrakraniellen Elektroden angewendet. Die nächsten Kapitel beschreiben kurz diese auf elektrophysiologischen Messungen basierenden Zusatzmethoden die in den letzten Jahren entwickelt wurden.

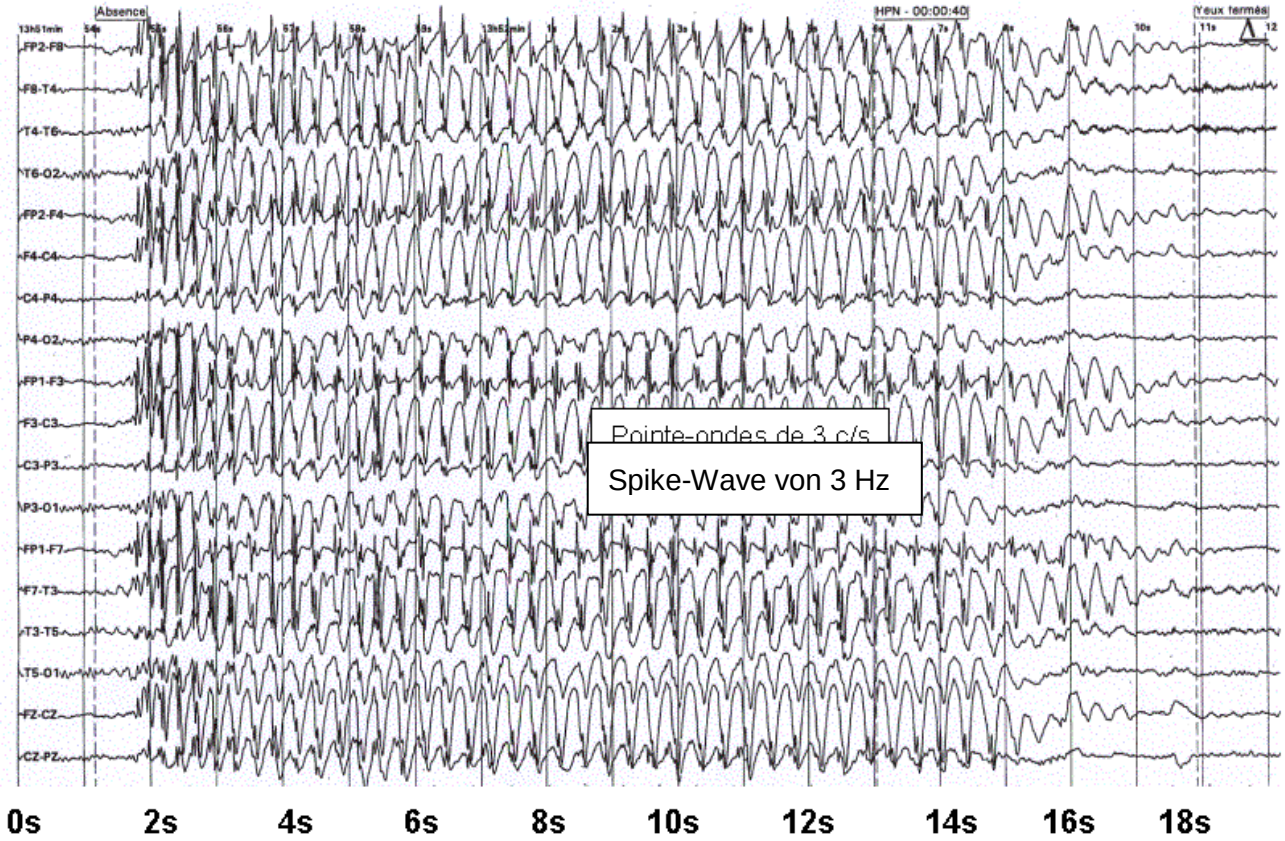

Figur 5 : *EEG eines generalisierten Anfalls (Absenz)*

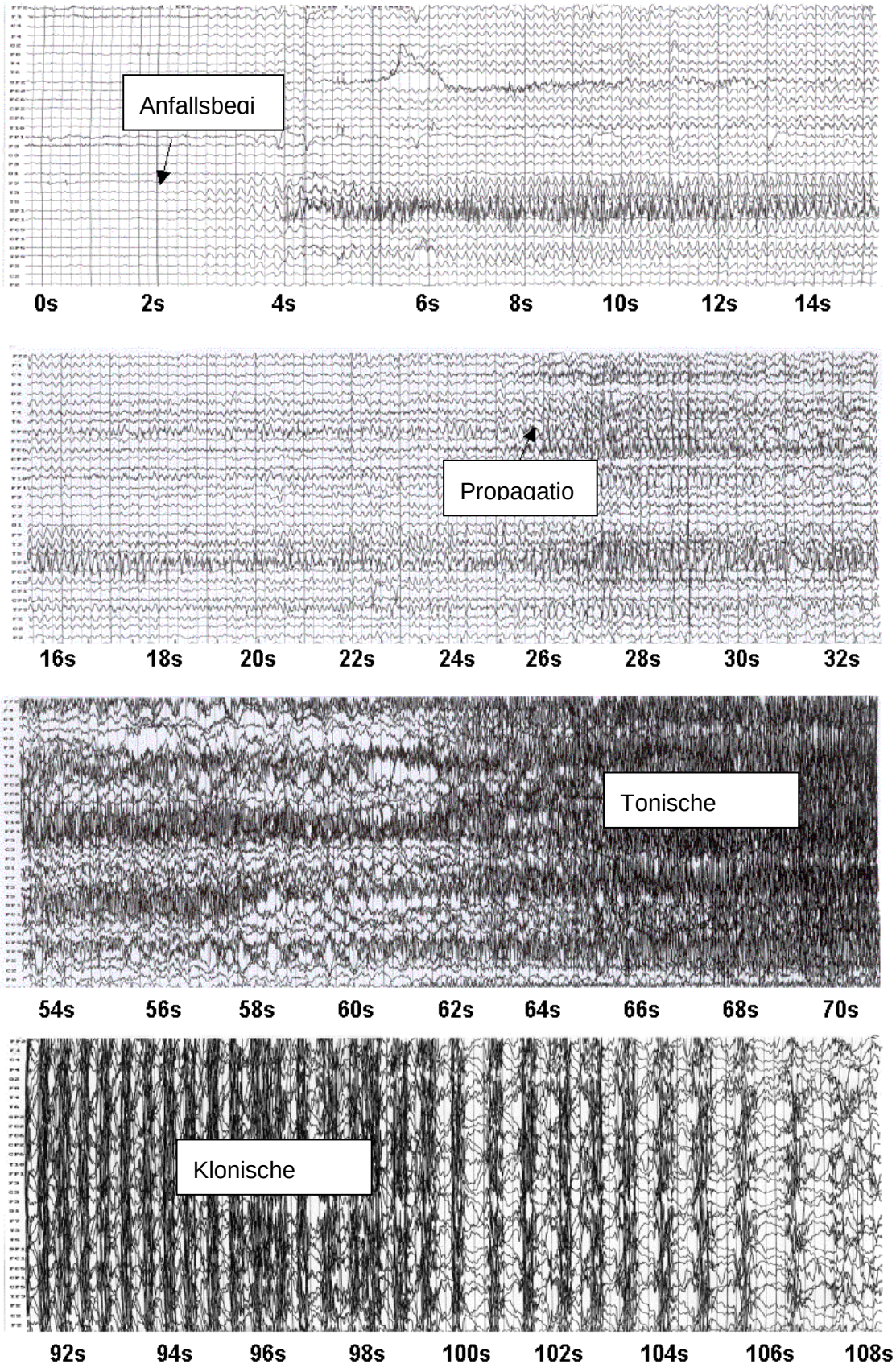

Figur 6 : *Partieller Anfall links temporal beginnend und sekundär generalisierend*

5. Intrakranielles EEG und seine Analyse

Bei Patienten, die an pharmakoresistenter Epilepsie mit fokal beginnenden Anfällen leiden, sollte möglichst früh im Krankheitsverlauf die Möglichkeit eines epilepsiechirurgischen Eingriffes abgeklärt werden. Die beiden Hauptziele der prä-chirurgischen Epilepsiediagnostik sind: 1) die Hirnregion, in welcher die Anfälle beginnen, präzise zu lokalisieren und 2) festzustellen, ob diese Region ohne unzumutbare neurologische Folgeschäden entfernt werden kann *(4)*. Was „unzumutbar" bedeutet, muss dabei mit jedem Patienten zusammen individuell entschieden werden.

Zur Erreichung oben genannter Hauptziele der prä-chirurgischen Epilepsiediagnostik muss zuerst mittels Anamnese und Fremdanamnese die Semiologie der Anfälle so gut als möglich erfasst werden. Das EEG kombiniert mit einer Videoaufzeichnung der Anfälle ist neben der Magnetresonanztomographie (MRT) die wichtigste technische Zusatzuntersuchung. In eindeutigen Fällen genügt in der prä-chirurgischen Abklärung die Anfallsregistrierung mit extrakraniellen EEG-Elektroden. Wenn aber die Resultate nicht-invasiver Methoden keine richtungsweisenden und/oder konkordanten Befunde ergeben, wird häufig eine EEG Aufzeichnung mit intrakraniellen Elektroden notwendig *(5)*.

EEG Signale der Anfallsursprungsregion

Zu Beginn eines Anfalles finden sich typischerweise relativ weit ausgedehnte Veränderungen der intrakraniellen EEG Signale *(6)*. Es stellt sich dann die praktisch sehr wichtige Frage, welche der Signalveränderungen typisch für die epileptogensten Hirnareale sind - die Anfallsursprungsregion im engeren Sinne, welche chirurgisch entfernt werden soll, um eine bessere Anfallskontrolle oder gar Anfallsfreiheit zu erreichen. In den letzten Jahren konnten frühere Studien bestätigt werden, die implizierten, dass sehr lokalisierte hochfrequente neuronale Aktivität typisch für die eigentliche Anfallsursprungsregion ist *(7,8)*. Im EEG finden sich niedrig amplitudige, rasch (meist über 60Hz) oszillierende Signale. Diese EEG Signale werden im Englischen auch als „low voltage fast activity" (=LVFA) bezeichnet. Tierexperimente haben gezeigt, dass die LVFA wahrscheinlich initial durch normalerweise inhibitorisch, aber auch synchronisierend wirkende Interneurone zustande kommt *(9)*. Sehr interessant ist dabei auch die postulierte pathologische Interaktion zwischen Nerven- und Gliazellen *(10)*. Haut, Knochen, Liquor, Dura und vor allem auch Extrazellulärraum und Zellmembranen wirken als elektrische Filter, welche insbesondere lokalisierte und hochfrequente Signale stark abschwächen. Erschwerend kommt hinzu, dass die Oberflächenelektroden auch Muskelaktivität erfassen, welche die kortikal generierten hochfrequenten Signale meist vollständig überdeckt. Deshalb ist zur genauen Lokalisierung der für die Anfallsursprungsregion charakteristischen LVFA mittels EEG eine Abklärung mit intrakraniellen Elektroden nötig. Allerdings besteht bei der Einlage intrakranieller Elektroden auch ein gewisses – wenn auch relativ geringes – Risiko für Komplikationen wie Infektionen oder Blutungen, welches mit der Zahl und Art der implantierten Elektroden steigt. Um diese Zahl möglichst gering zu halten, ist es deshalb unabdingbar, dass vor der Implantation aufgrund der Resultate nicht invasiver prä-epilepsiechirurgischer Abklärungen eine gute Hypothese über die Lokalisation der Anfallsursprungsregion erstellt werden kann.

Quantitative EEG Analysen

Neben der klassischen visuellen Analyse des intrakraniellen EEG durch einen Experten („EEG Lesen") sind in den letzten Jahren quantitative Analysemethoden zu einem wichtigen ergänzenden Werkzeug geworden. Quantitative Signalanalysemethoden erlauben zum Beispiel eine weniger beobachterabhängige Detektion und Darstellung niedrig amplitudiger rascher EEG Aktivität wie in Figuren 7 und 8 gezeigt.

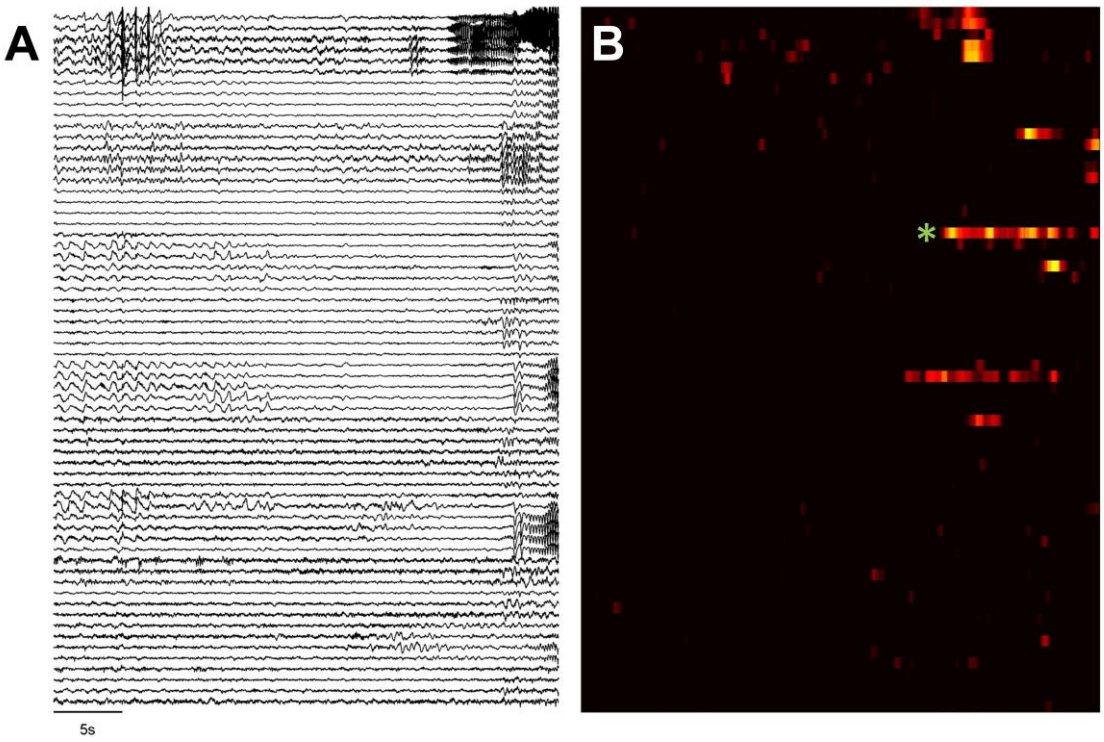

***Figur 7**. Visualisierung rascher EEG Oszillationen mit niedriger Amplitude. **A**. Intrakranielles EEG zu Beginn eines Temporallappenanfalles bei einer Patientin mit pharmakoresistenter Epilepsie. Es kommt zu einer relativ weit ausgedehnten, visuell gut erkennbaren Abnahme der EEG Amplituden. Zur präziseren Darstellung der sehr lokalisierten raschen EEG Oszillationen hilft die in **B** abgebildete quantitative Analyse des links gezeigten EEG Abschnittes. Je heller die Farbe, desto ausgeprägter sind die raschen EEG Oszillationen. Der grüne Stern markiert das auch in Figur 8 gezeigte EEG Signal. Für eine Uebersicht der anatomischen Lage der verwendeten intrakraniellen EEG Elektroden siehe Figur 8A.*

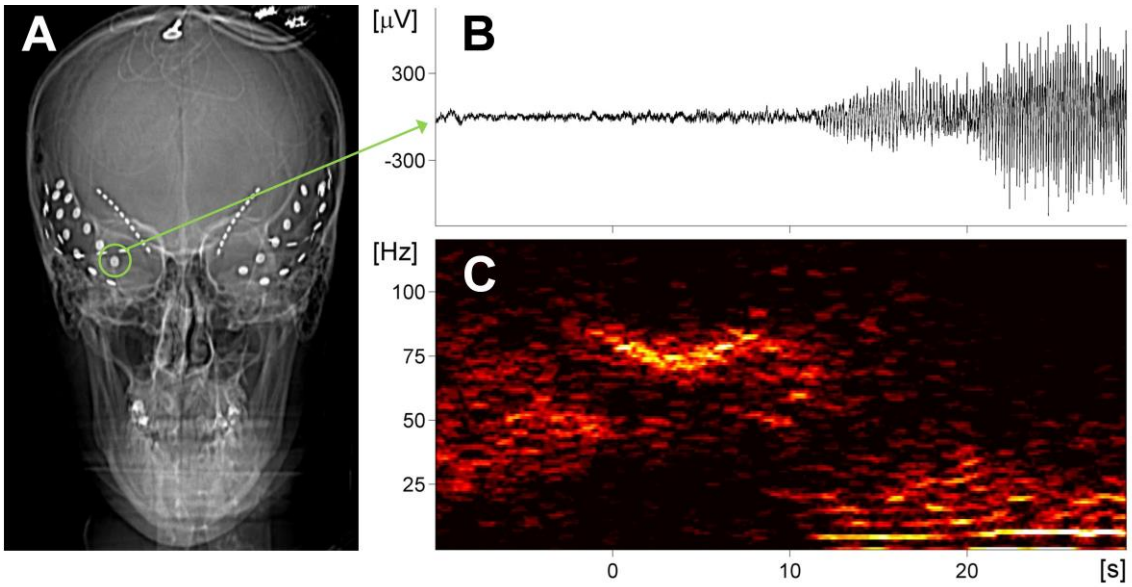

***Figur 8**. Hochfrequente EEG Signaloszillationen sind typisch für epileptogene Hirnregionen. **A**. Intrakranielle Streifen- und Tiefenelektroden bei einer unserer Patientinnen mit pharmakoresistenter Temporallappenepilepsie. Der grün eingekreiste Elektrodenkontakt liegt lateral des rechten Temporallappenpols und zeichnet die raschen Signaloszillationen auf, welche in **B** gezeigt sind. Dieser Elektrodenkontakt entspricht auch dem in Figur 7B mit grünem Stern markierten EEG Kanal. **C**. Das Spektrogramm lässt gut erkennen, dass die raschen Oszillationen eine*

Frequenz um 75Hz erreichen. Die Patientin ist seit der chirurgischen Entfernung der epileptogenen Hirnareale vor mehr als einem Jahr anfallsfrei geblieben.

Quantitative EEG Analysen können auch hilfreich sein, um die Entwicklung und Dynamik epileptischer Anfälle besser sichtbar zu machen. Sie ermöglichen dadurch auch Einsichten in die Pathophysiologie. Sehr interessant ist zum Beispiel der in Figur 9 gezeigte Vergleich zwischen EEG-Signaleigenschaften, die die Synchronisation neuronaler Aktivität über kürzere und über längere räumliche Distanzen während eines Anfalles widerspiegeln. Ein Ausdruck hoher lokaler Synchronisation ist nach heutigem Stand des Wissens und wie oben dargelegt das Auftreten rascher EEG Signale mit kleiner Amplitude, wie sie durch ein Spektrogramm gut erfasst werden können *(11)*. Als Mass für Synchronisation über relativ längere räumliche Distanzen ist in Figur 9 der durchschnittliche absolute Korrelationskoeffizient zwischen diesem und allen anderen EEG Signalen dem Spektrogramm überlagert. Es lässt sich gut erkennen, dass die Synchronisation über längere Distanzen erst nach der Erhöhung der lokalen Synchronisation ansteigt, und dann während des Anfalles zuerst wieder abfällt. Erst gegen Anfallsende steigt die Synchronisation über längere Distanzen wieder deutlich an. Es wird darüber spekuliert, dass diese Ausbildung eines ausgedehnten kollektiven synchronen Zustandes ein sich aufbauender Mechanismus zur Anfallsbeendigung sein könnte. Dabei wird postuliert, dass die langreichweitige Synchronisation dafür sorgt, dass ausgedehnte neuronale Netzwerke gleichzeitig refraktär werden und so einen Abbruch des epileptischen Anfalles erzwingen *(12)*. Diese quantitativen EEG Analysen zeigen, dass die Untersuchungen einzelner Signale, als auch der Ähnlichkeit zwischen mehreren Signalen diagnostische und pathophysiologisch interessante Informationen liefern können.

Figur 9. *EEG*

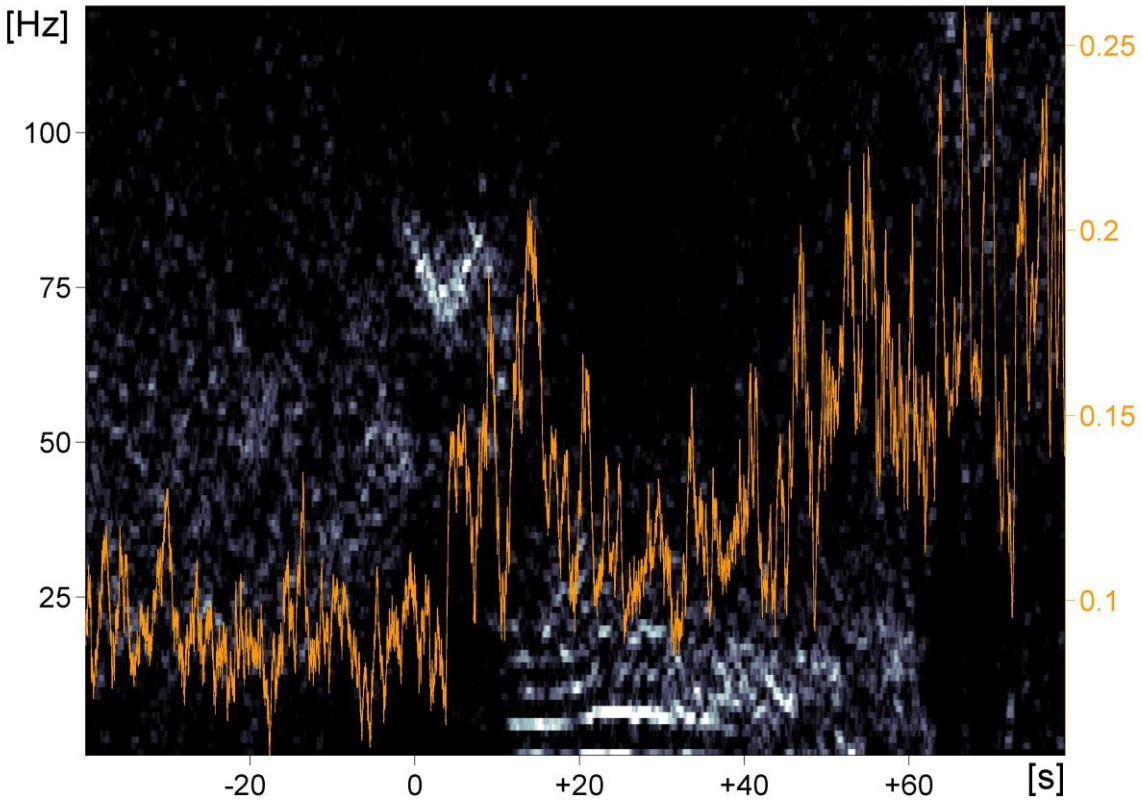

Signaleigenschaften, die neuronale Synchronisation auf kleineren und grösseren räumlichen Skalen widerspiegeln. Gezeigt sind im Hintergrund die Spektralanalyse des auch in Figur 8 dargestellten EEG Signales während des gesamten Anfalles, sowie dessen durchschnittliche absolute Korrelation mit allen anderen aufgezeichneten EEG

Signalen (orange). Die Synchronisation über räumlich relativ grössere Distanzen fällt nach einem initialen Anstieg während des Anfalles wieder ab und steigt erst gegen Anfallsende, welches zum Zeitpunkt +65s eintritt, wieder an.

6. Magnetoenzephalographie

Die Magnetoenzephalographie (MEG) beruht auf der Messung des magnetischen Feldes das durch elektrische Entladung von Nervenzellen entsteht. Technische Errungenschaften in den frühen 70er Jahren, hauptsächlich die Entwicklung supraleitfähiger Methoden, haben es ermöglicht diese extrem schwachen Signale an der Kopfoberfläche ableiten zu können. Seither hat sich die Methode rasant entwickelt. Es stehen heute Geräte zur Verfügung die es erlauben dieses Signal gleichzeitig von mehreren hundert Sensoren abzuleiten die über der ganzen Kopfoberfläche verteilt sind *(13)*.
Das MEG misst im Prinzip dieselbe Aktivität von Nervenzellen wie das EEG. Diese elektrische Aktivität führt wie oben beschrieben zur Ausbreitung eines elektrischen Potentialfeldes das man mit dem EEG an der Oberfläche messen kann. Sie führt aber nach physikalischen Gesetzen auch zur Ausbreitung eines magnetischen Feldes mit einer um 90 Grad gedrehten Ausrichtung. Der Vorteil des MEG ist dass das magnetische Feld im Gegensatz zum elektrischen Feld durch die verschiedenen Widerstände des Gewebes das die Kopfoberfläche vom Gehirn trennt nicht beeinflusst wird. Durch diese Transparenz von Gewebe und Schädelknochen für das magnetische Feld wird es im Gegensatz zum elektrischen Feld weniger verzerrt und verschwommen. Das Signal an der Kopfoberfläche widerspiegelt deshalb direkter die unterliegende Aktivität der Nervenzellen. Zwei wichtige Punkte sind aber zu beachten: 1. Im Gegensatz zum EEG misst das MEG nur die Aktivität von Nervenzellen die waagrecht zur Oberfläche orientiert sind. 2. Weil das magnetische Feld so schwach ist hat das MEG Schwierigkeiten tiefer im Gehirn gelegene Quellen zu sehen.
Mit Hilfe mathematischer Methoden lässt sich aus dem magnetischen Feld, das man mittels des MEG an der Oberfläche misst, die neuronalen Quellen im Gehirn berechnen, die dieses Feld produziert haben. Diese Berechnungen sind aber nur Schätzungen und haben eine eingeschränkte Präzision, vor allem wenn es sich um komplexe Aktivitätsverteilungen im Gehirn handelt. Da die Aktivität bei einer fokalen Epilepsie im allgemeinen aber einfach ist und von nur einer Quelle generiert wird, hat sich die Lokalisation des epileptischen Fokus mit dem MEG gut bewährt. Mehrere wissenschaftliche Studien zeigten vielversprechende Resultate und es ist ohne Zweifel, dass das MEG einen wichtigen Beitrag zur Abklärung der Epilepsie leisten könnte *(14)*. Der sehr hohe Preis der Geräte und die hohen Unterhaltskosten verhindern aber eine weite Verbreitung dieser Messmethode im klinischen Alltag.

7. Hochauflösendes EEG

Dieselben mathematischen Methoden die es erlauben vom Magnetfeld auf der Kopfoberfläche die Quellen im Gehirn zu bestimmen, können auch benutzt werden, um die Quellen des EEGs zu berechnen, da dieselben physikalischen Gesetze zur Ausbreitung des elektrischen und magnetischen Feldes führen *(15)*. Der Unterschied besteht aber wie oben diskutiert darin, dass die verschiedenen Strukturen zwischen Nervenzelle und Elektrode (Haut, Knochen, Dura) das elektrische Feld abschwächen während dies beim MEG nicht der Fall ist. Grund dafür sind die verschiedenen elektrischen Widerstände dieser Strukturen. Es wurde aber schon früh gezeigt, dass diese Widerstandswerte in die mathematischen Berechnungen der Quellen miteinbezogen werden können und die Quellenlokalisation für EEG und MEG im Prinzip dieselbe Präzision hat *(16)*. Dies ist aber nur der Fall, wenn das EEG mit derselben Anzahl Elektroden gemessen wird wie das MEG. Heutige MEG-Geräte bestehen aus mehr als 300 Sensoren, während zumindest das klinische EEG sehr selten von mehr als den üblichen 20 Elektroden (siehe Figur 2) abgeleitet wird. Dies hat hauptsächlich einen praktischen Grund: Das Anbringen von mehreren hundert Elektroden ist mit der üblichen Methode (jede Elektrode wird mit Paste gefüllt und auf die Kopfhaut geklebt) sehr aufwendig und in der klinischen Routine nicht machbar. Beim MEG hingegen ist dieser Aufwand nicht nötig. Die MEG-Sensoren sind in einem Helm untergebracht der um den Kopf des Patienten gelegt wird, ohne dass

am Kopf irgendwelche Elektroden befestigt werden müssen. Die Anzahl der Sensoren spielt deshalb für die Dauer der Vorbereitung des Patienten keine Rolle.
In den letzten Jahren haben sich verschiedene Firmen darum bemüht, das Anbringen der Elektroden zu vereinfachen und zu beschleunigen. Aktive Elektroden, Trockenelektroden und Elektroden-schwämmchen die mit Wasser befeuchtet werden sind in Erprobung oder bereits auf dem Markt. Diese neue Generation von EEG-Geräten mit mehr als 100 Elektroden beginnt, den Zugang zur Klinik zu finden *(17, 18)*, und wird in mehreren Epilepsie-Zentren auch in der Schweiz bereits routinemässig verwendet *(19)*.



Figur 10. *Hochauflösendes EEG. Gezeigt ist hier ein EEG-System von Electrical Geodesics, Inc. aus Eugene in der USA, das Ableitungen von 256 Elektroden erlaubt. Jede Elektrode ist mit einem Schwämmchen überzogen das wenn mit Wasser befeuchtet den elektrischen Kontakt zwischen Elektrode und Kopfhaut gewährleistet. Das Anbringen der Elektroden benötigt etwa 10-20 Minuten. Die genaue Position der Elektroden wird durch Fotokameras festgehalten oder der Patient trägt das EEG direkt im MRT und jede Elektrode wird im Bild des Kopfes sichtbar. Rechts ist der Unterschied zwischen den in der klinisch üblichen 20 Elektroden (rot, siehe auch Figur 2) und den 256 Elektroden illustriert. Fast der ganze Temporallappen, der sehr häufig als epileptischer Herd auftritt, ist mit den 20 Elektroden nicht erfasst.*

Mehrere Studien haben gezeigt, dass mit solch hochauflösendem EEG die epileptische Aktivität mit sehr grosser Präzision gefunden werden kann. In einer kürzlichen retrospektiven Studie aus Genf *(19)* von 152 operierten Patienten konnte gezeigt werden, dass die Quellenlokalisation basierend auf hochauflösendem EEG bei 84% der nach der Operation anfallsfreien Patienten innerhalb des chirurgisch entfernten Hirngewebes lag. Interessanterweise konnte auch gezeigt werden, dass bei 88% der Patienten die nach der Operation nicht anfallsfrei wurden, die vom hochauflösenden EEG lokalisierte Quelle ausserhalb des operierten Gebietes lag. Andere in der prä-chirurgischen Abklärung standardmässige Untersuchungen wie das MRT, PET und SPECT hatten weniger gute Prozentwerte. Schlecht schnitt auch die Quellenlokalisation mit dem üblichen 29-Kanal klinischen EEG ab, was zeigt dass eine hohe Anzahl Elektroden für diese Untersuchungsmethode unumgänglich ist. Aus dieser und anderen Untersuchungen wurde geschlossen, dass das hochauflösende EEG zusammen mit modernen quantitativen Analysen durchaus als bildgebendes Verfahren bezeichnet werden darf *(20,21)*.

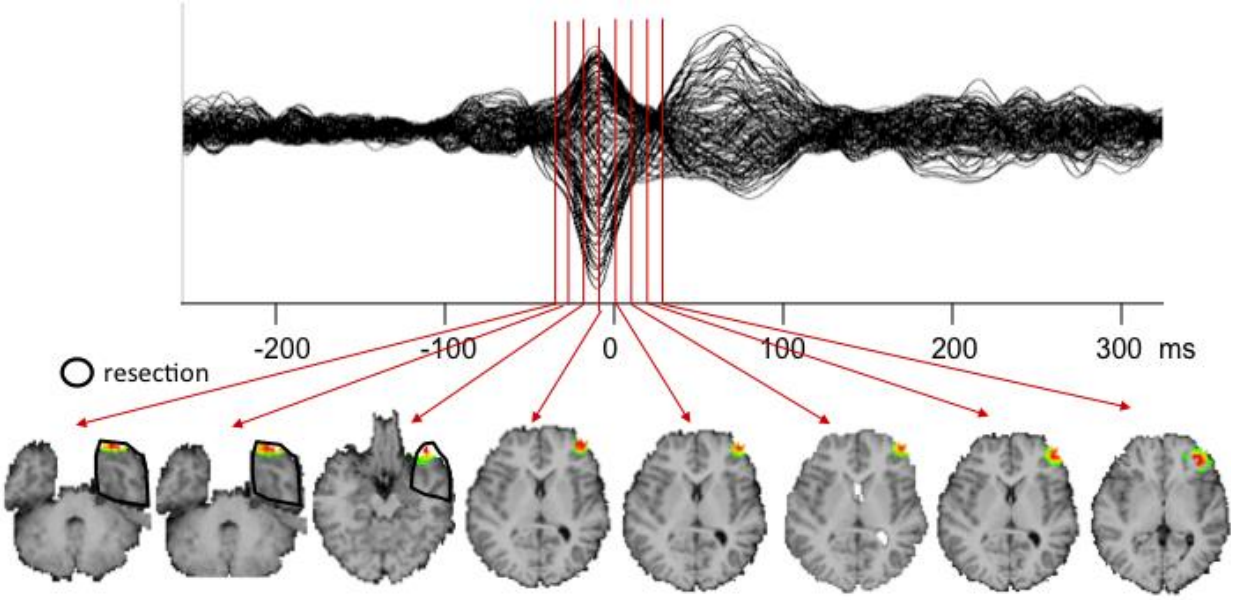

Figur 11. *Interiktale epileptische Entladung (spike-wave) gemessen mit 256-Kanal EEG und analysiert mit Hilfe von Methoden der Quellenlokalisation. Die maximale Aktivität zu jedem Zeitpunkt ist im Gehirn des Patienten eingezeichnet. Umrandet ist das Gebiet, das später operiert wurde. Man sieht die korrekte Lokalisation im rechten Temporallappen zu Beginn des Spikes und dann eine rasche Propagation in den Frontallappen.*

Mehrere Argumente sprechen für einen vermehrten Einsatz des hochauflösenden EEG in der Epilepsie-Diagnostik und vor allem in der prächirurgischen Abklärung. Die wichtigsten Vorteile sind:

1. Der Preis: Ein klinisch nutzbares schnell anzubringendes 256-Kanal EEG inklusive Auswertungsprogramme kostet in der Grössenordnung von ca. 150'000 CHF, während andere bildgebende Verfahren (MEG, PET, SPECT, MRT) um einen Faktor 10 bis 20 Mal teurer sind. Auch im Unterhalt und in Anspruch an Räumlichkeiten und technischem Personal sind die Kosten nicht zu vergleichen.
2. Das EEG ist extrem flexibel und transportabel und erlaubt Ableitungen am Bett des Patienten über längere Zeit. Auch Schlafableitungen sind einfach möglich, die wie oben beschrieben wichtig zur Registrierung gewisser epileptischer Aktivitäten sind.
3. Seit kurzem kann hochauflösendes EEG auch direkt im Magnetresonanztomographen (MRT) abgeleitet werden. Dies erlaubt eine direkte Verbindung von struktureller und funktioneller MRT-Bildgebung mit der elektrischen Aktivität die simultan mit dem EEG gemessen und lokalisiert wird. Diese Kombination ist von grosser klinischer und wissenschaftlicher Bedeutung, da sie zwei unterschiedliche Informationen ideal miteinander verbindet und zu einer sehr hohen zeitlichen und räumlichen Erfassung epileptischer Aktivität führt.

8. Ausblick

Das EEG ist und bleibt die wichtigste Untersuchungsmethode in der Epilepsie Diagnostik. Die grundlegende Charakteristik epileptischer Aktivität ist die rhythmische Entladung von grösseren Populationen von Nervenzellen, die sich in sehr grosser Geschwindigkeit im ganzen Gehirn ausbreiten kann. Kein anderes Messverfahren kann diese Charakteristik besser erfassen als das EEG. Werden EEG Elektroden chirurgisch direkt auf oder in das Gehirn gelegt, können diese epileptischen Aktivitäten mit sehr hoher räumlicher und zeitlicher Präzision bis hin zu sehr hohen Frequenzen mit kleinen Amplituden erfasst werden. In komplizierten Fällen können solche invasiven Abklärungen zusammen mit modernen

Analysemethoden der Signale zu einem Verständnis der Pathologie führen, die eine Operation ermöglichen und dem Patienten zu einem anfallsfreien oder anfallsreduzierten Leben verhelfen.
Neue technische Entwicklungen in der Herstellung hochauflösender EEG-Geräte und neue Methoden der Quellenlokalisation ermöglichen heute auch aus dem nicht-invasiven Oberflächen-EEG höchst präzise Information über Ort und Art der epileptischen Aktivität zu gewinnen. Die Verknüpfung dieser Information mit dem simultan registrierten MRT führt zu einer nicht-invasiven Abklärung des epileptischen Patienten von enormer klinischer Bedeutung. Es ist anzunehmen, dass diese neuen EEG-Technologien sehr bald zur Routine in den meisten Epilepsie-Zentren werden.

Referenzen

(1) Cosandier-Rimele D, Merlet I, Badier JM, Chauvel P, Wendling F. The neuronal sources of EEG: modeling of simultaneous scalp and intracerebral recordings in epilepsy. Neuroimage. 2008;42:135-146.
(2) Speckmann EJ, Elger CE, Gorji A. Neurophysiologic Basis of EEG and DC potentials. In: D.L. Schomer & FH Lopes da Silva (Eds.): Niedermeyer's Electroencephalography, Edition 6, 2011; pp. 17-33.
(3) Seeck M., Michel, CM, Vuillemoz S. Non-invasive work-up in presurgical evaluation of extratemoral lobe epilepsy. Epilpetologie, 2010, 27: 151-159.
(4) Rosenow F und Lüders H. Presurgical evaluation of epilepsy. Brain 124:1683-1700, 2001
(5) Seeck, M, Schomer DL, Niedermeyer E. Intracranial monitoring: Depth, Subdural and Foramen Ovale Electrodes. In: D.L. Schomer & FH Lopes da Silva (Eds.): Niedermeyer's Electroencephalography, Edition 6, 2011; pp.677-714.
(6) Schevon CA, Weiss SA, McKhann G Jr, Goodman RR, Yuste R, Emerson RG, Trevelyan AJ. Evidence of an inhibitory restraint of seizure activity in humans. Nat Commun 2012;3:1060.
(7) Fisher RS, Webber WR, Lesser RP, Arrovo S, Uematsu S. High-frequency EEG activity at the start of seizures. J. Clin. Neurophysiol., 9:441-448, 1992
(8) Lee SA, Spencer DD, Spencer SS. Intracranial EEG seizure-onset patterns in neocortical epilepsy. Epilepsia, 41:297-307, 2000
(9) Gnatkovsky V, Librizzi L, Trombin F, deCurtis M. Fast activity at seizure onset is mediated by inhibitory circuits in the entorhinal corex in vitro. Ann. Neurol., 64:674-686, 2008
(10) Gomez-Gonzalo M, Losi G, Chiavegato A, Zonta M, Cammerato M, Brondi M, Vetri F, Uva L, Pozzan T, de Curtis M, Ratto GM, Carmignoto G. An excitatory loop with astrocytes contributes to drive neurons to seizure threshold. PLoS Biol., 8;e1000352, 2010
(11) Niederhauser JJ, Esteller R, Echauz J, Vachtsevanos G, Litt B. Detection of seizure precursors from depth-EEG using a sign periodogram transform. IEEE Trans. Biomed. Eng., 50:449-558, 2003
(12) Schindler K, Leung H, Elger CE, Lehnertz K. Assessing seizure dynamics by analysing the correlation structure of multichannel intracranial EEG. Brain,130:65-77, 2007.
(13) Hari, R. Magnetoencephalographie: Methods and Applications. In: D.L. Schomer & FH Lopes da Silva (Eds.): Niedermeyer's Electroencephalography, Edition 6, 2011; pp. 865-900.
(14) Fischer MJ, Scheler G, Stefan H. Utilization of magnetoencephalography results to obtain favourable outcomes in epilepsy surgery. Brain. 2005;128:153-157.
(15) Michel CM, Murray MM, Lantz G, Gonzalez S, Spinelli L, Grave de Peralta R. EEG source imaging. Clin Neurophysiol. 2004;115: 2195-2222. Review.
(16) Cohen D, Cuffin BN, Yunokuchi K, Maniewski R, Purcell C, Cosgrove GR, Ives J, Kennedy JG, Schomer DL. MEG versus EEG localization test using implanted sources in the human brain. Ann Neurol. 1990;28:811-817.
(17) Michel CM, Lantz G, Spinelli L, De Peralta RG, Landis T, Seeck M. 128-channel EEG source imaging in epilepsy: clinical yield and localization precision. J Clin Neurophysiol. 2004;21:71-83.
(18) Holmes MD, Tucker DM, Quiring JM, Hakimian S, Miller JW, Ojemann JG. Comparing noninvasive dense array and intracranial electroencephalography for localization of seizures. Neurosurgery. 2010;66:354-362.
(19) Brodbeck V, Spinelli L, Lascano AM, Wissmeier M, Vargas MI, Vulliemoz S, Pollo C, Schaller K, Michel CM, Seeck M. Electroencephalographic source imaging: a prospective study of 152 operated epileptic patients. Brain. 2011;134:2887-2897.
(20) Michel CM, He B. EEG Mapping and Source Imaging. In: D.L. Schomer & FH Lopes da Silva (Eds.): Niedermeyer's Electroencephalography, Edition 6, 2011; pp. 1179-1202.
(21) Michel CM, Murray MM. Towards the utilization of EEG as a brain imaging tool. Neuroimage. 2012;61:371-385. Review.