Schweizerische Epilepsie-Liga

MRI und MRI-basierte bildgebende Methoden

Hans-Jürgen Huppertz, Roland Wiest, Serge Vulliémoz

Summary

Recent developments of brain imaging have deeply transformed the management of patients suffering from epilepsy, from the point of view of disease definition, diagnosis and treatment.
On the front of functional imaging, the mapping of brain functions (particularly language areas) and epileptic foci using function MRI has been validated by several invasive studies and these tools are increasingly used in clinical practice. Last but not least, postprocessing of structural MRI data has increasingly found entrance into routine clinical diagnostics and does not only serve to capture pathologies which are difficult to discern by eye but also helps to manage the increasing load of MRI data in epileptology by automatically preselecting suspicious findings and presenting them to the reader.

Résumé

Les développements récents de l'imagerie cérébrale ont profondément transformé la prise en charge des patients souffrant d'épilepsie, du point de vue de la définition de la maladie, du diagnostic et du traitement. Sur le plan de l'imagerie fonctionnelle, la localisation de certaines fonctions cérébrales et des foyers épileptiques à l'aide de l'IRM fonctionnelle a été validée par plusieurs études invasives et ces outils sont de plus en plus utilisés en clinique.

Zusammenfassung

Fortschritte in der bildgebenden Epilepsiediagnostik konnten in den letzten Jahren in den Bereichen strukturelle Bildanalyse, in der funktionellen Bildanalyse mittels Perfusions- und BOLD-Imaging und in der computergestützten Nachverarbeitung im Vergleich mit Normkollektiven erzielt werden. In der strukturellen Bildgebung kommen zunehmend strahlenreduzierte CT-Untersuchungen und multimodale Techniken zum Einsatz die in Kombination mit funktionellen Messungen der Hirndurchblutung in der akuten Bildgebung (z.B. in der Differentialdiagnose akutes Schlaganfall,

nichtkonvulsiver Status epilepticus) angewandt werden, sowie neue MR-Sequenzen zur Darstellung pathologischer Verkalkungen und Mikroblutungen (SWI-Sequenzen), MR-spektroskopische Techniken und traktographische Verfahren zur Erfassung zerebraler Verbindungsstrukturen in der weissen Hirnsubstanz.

Digitale Nachverarbeitung von strukturellen MRI-Aufnahmen

Hans-Jürgen Huppertz

Einleitung

Im Vergleich zur Situation in 2002, als der letzte Epilepsie-Bericht der Schweiz erschien, hat die Bedeutung der Magnetresonanztomografie (magnetic resonance imaging; MRI) in der Epileptologie weiter zugenommen. Zum einen hängt dies mit technischen Verbesserungen zusammen (z.B. höhere Feldstärke der MRI-Scanner, Multikanal- und Oberflächen-Kopfspulen, neue MRI-Sequenzen wie z.B. suszeptibilitätsgewichtete Bildgebung (SWI) [1] oder Arterial Spin Labeling (ASL) [2;3]), zum anderen auch mit gestiegenen Anforderungen an die Bildgebung, insbesondere durch den Aufschwung der Epilepsiechirurgie in der Schweiz. Letzteres hat in der Zwischenzeit gemäss interkantonaler Vereinbarung auch zur Bildung von drei Zentren mit hochspezialisierter Medizin in diesem Bereich geführt. Ein weiterer Faktor, der zur verstärkten Anwendung und höheren diagnostischen Ausbeute des MRI beigetragen hat, ist die digitale Nachverarbeitung von strukturellen MRI-Aufnahmen. Im Folgenden werden einige dieser Postprocessing-Methoden, die schon Eingang in die klinische Routine gefunden haben, dargestellt. Es handelt sich dabei durchgängig um Methoden, die nicht etwa nur im Gruppenvergleich, sondern schon auf Einzelfallebene aussagekräftig sind. Sie dienen nicht nur dazu, Befunde zu erfassen, die für das menschliche Auge schwer zu erkennen sind, sondern sie helfen auch, mit der zunehmenden Menge an MRI-Daten in der Epileptologie (Abb. 1) zurecht zu kommen, indem verdächtige Befunde automatisch vorselektiert und dem Untersucher gezielt präsentiert werden.

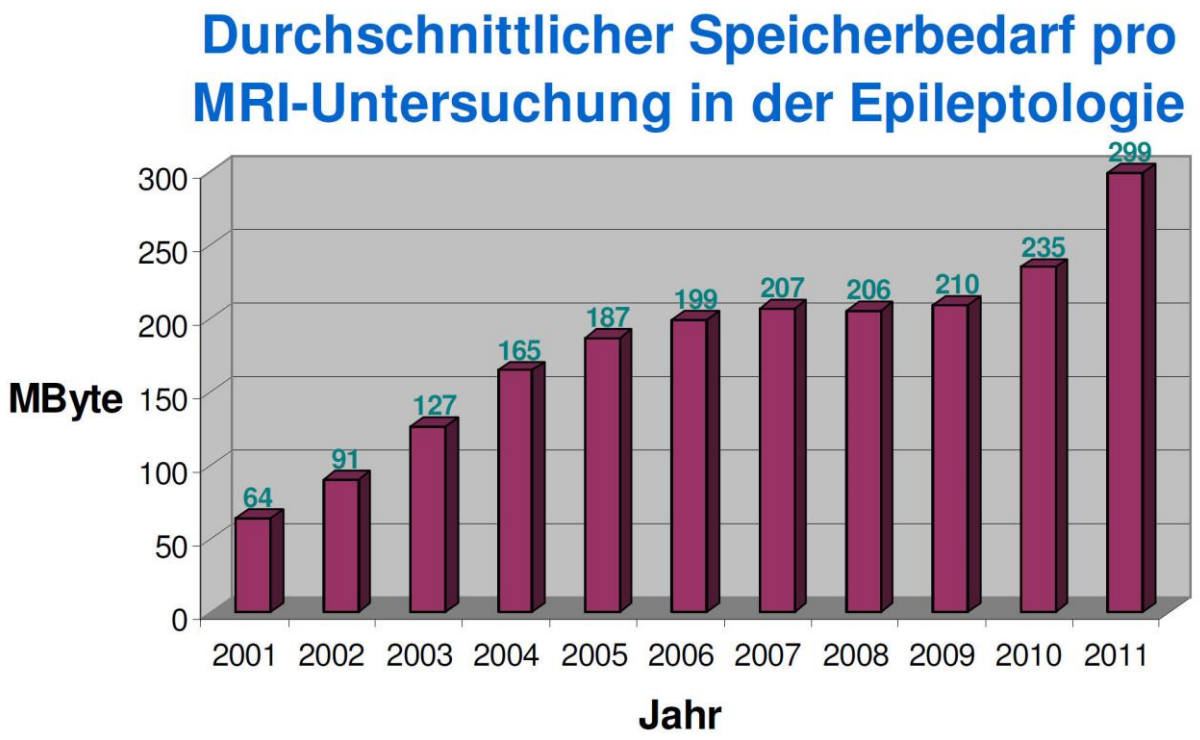

Abb. 1: Entwicklung des durchschnittlichen Speicherbedarfs für eine einzelne MRI-Untersuchung bei Epilepsiepatienten (Daten erhoben am Schweizerischen Epilepsiezentrum in Zürich).

Morphometrische MRI-Analyse

Die morphometrische MRI-Analyse dient der Erkennung, Lokalisation und Visualisierung von fokalen kortikalen Dysplasien (FCD), aber auch von anderen potenziell epileptogenen Fehlbildungen der Hirnrinde, anhand von typischen Merkmalen wie z.B. einer abnormen Gyrierung, einer Verdickung des Kortex oder einer Störung der Differenzierung zwischen Hirnrinde und Marklager [4-7]. Ausgangspunkt der digitalen Nachverarbeitung ist ein 'dreidimensionaler' T1-gewichteter MRI-Bilddatensatz (ein sog. T1-Volumendatensatz), wie er im Rahmen der MRI-Diagnostik bei Epilepsiepatienten routinemäßig erstellt wird. Dieser Bilddatensatz wird 'normalisiert', d.h. das darin abgebildete Gehirn des Patienten wird rechnerisch möglichst gut an ein Standardgehirn angepasst, um es später mit den Bildern aus einer MRI-Normdatenbank von gesunden Probanden vergleichen zu können. Danach folgen eine automatische Analyse der Grauwertverteilung des Bilddatensatzes und eine Untersuchung der räumlichen Verteilung von grauer und weißer Substanz. In Abhängigkeit von den Ergebnissen dieser Analyse werden jeweils drei neue Bilddatensätze generiert, deren Grauwertverteilung Eigenschaften des Ursprungsbildes kodiert, die als kennzeichnend für kortikale Dysplasien gelten: 1) eine abnorme Gyrierung bzw. Ausdehnung von grauer Substanz in das Marklager, 2) eine Unschärfe des Übergangs zwischen Marklager und Hirnrinde und 3) eine abnorme Dicke der Hirnrinde (Abb. 2).

Mit diesem Verfahren wurden in den letzten Jahren bei vielen Patienten mit zuvor kryptogener Epilepsie kortikale Malformationen festgestellt [8-11]. In der Mehrzahl der Fälle handelte es sich dabei um kortikale Dysplasien; es fanden sich aber auch andere Störungen der Hirnrindenentwicklung wie z.B. Heterotopien (d.h. Inseln von grauer Substanz im Marklager) oder Polymikrogyrien (exzessive Anzahl von kleinen bzw. schmalen Hirnwindungen) [12;13]. Der

diagnostische Mehrwert der Methode wurde jüngst in einer grossen Studie an über 90 Patienten mit histologisch gesicherter kortikaler Dysplasie untersucht. Dabei konnte die Detektion der Läsionen durch eine zusätzliche morphometrische Analyse gegenüber der konventionellen visuellen Auswertung des MRI um ca. 12% gesteigert werden [14]. Die Entdeckung einer strukturellen Läsion, die der Epilepsie zugrunde liegt, eröffnet für viele der betroffenen Patienten zum ersten Mal die Option eines epilepsiechirurgischen Eingriffes.

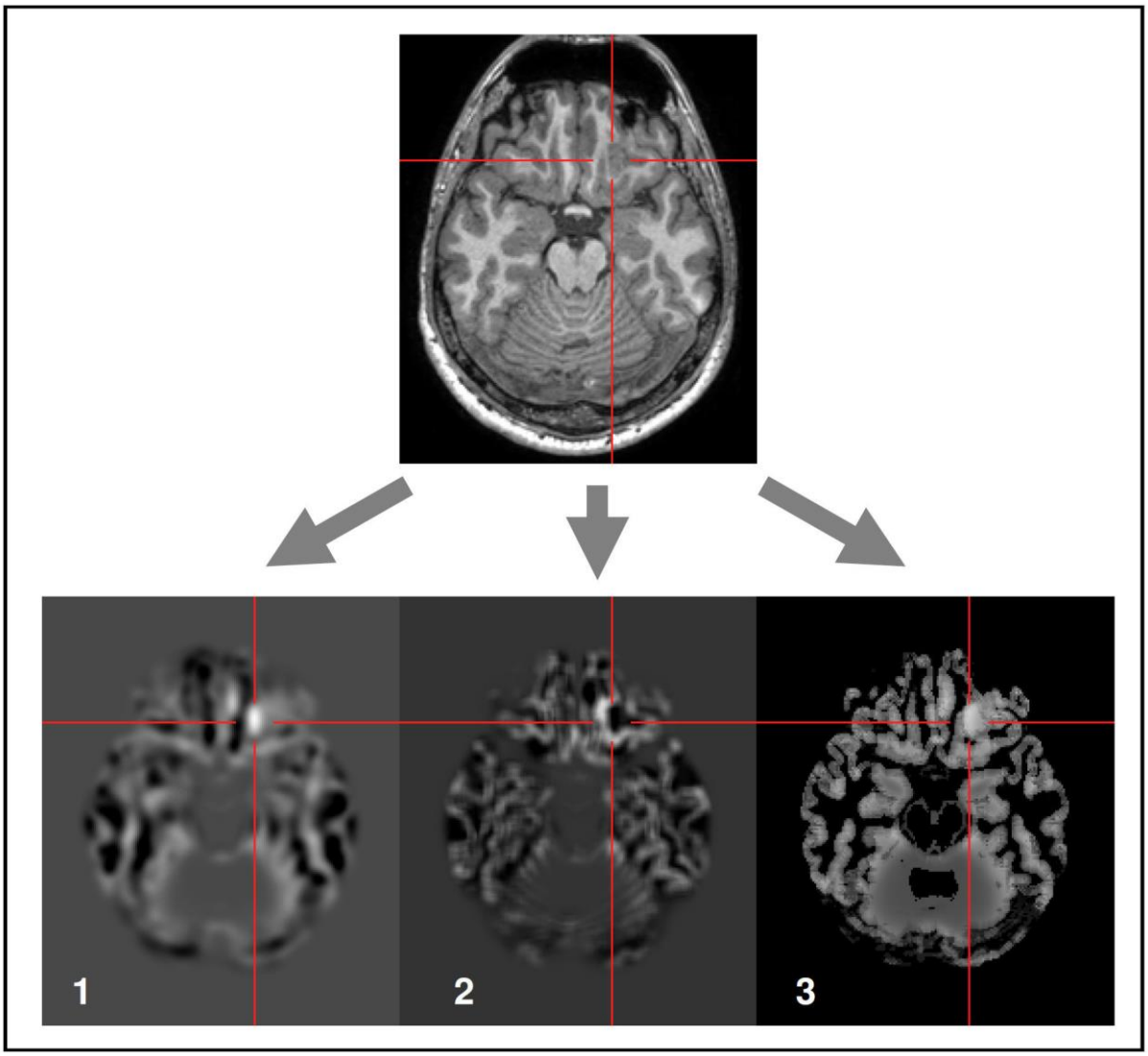

Abb. 2: Morphometrische MRI-Analyse bei einem 28-jährigen Patienten mit pharmoko-resistenter und bis anhin kryptogener Epilepsie. Aus einem T1-gewichteten 3D MRI wurden drei neue Merkmalskarten errechnet, die auf eine abnorme Gyrierung (1), eine Unschärfe des Übergangs zwischen Marklager und Hirnrinde (2) sowie auf eine abnorme Dicke der Hirnrinde (3) an der linken Frontobasis hinwiesen, während das zugrunde liegende 3T-MRI als unauffällig befundet worden war. Histologisch konnte eine sog. fokale kortikale Dysplasie gesichert werden; der Patient ist seit der Operation komplett anfallsfrei.

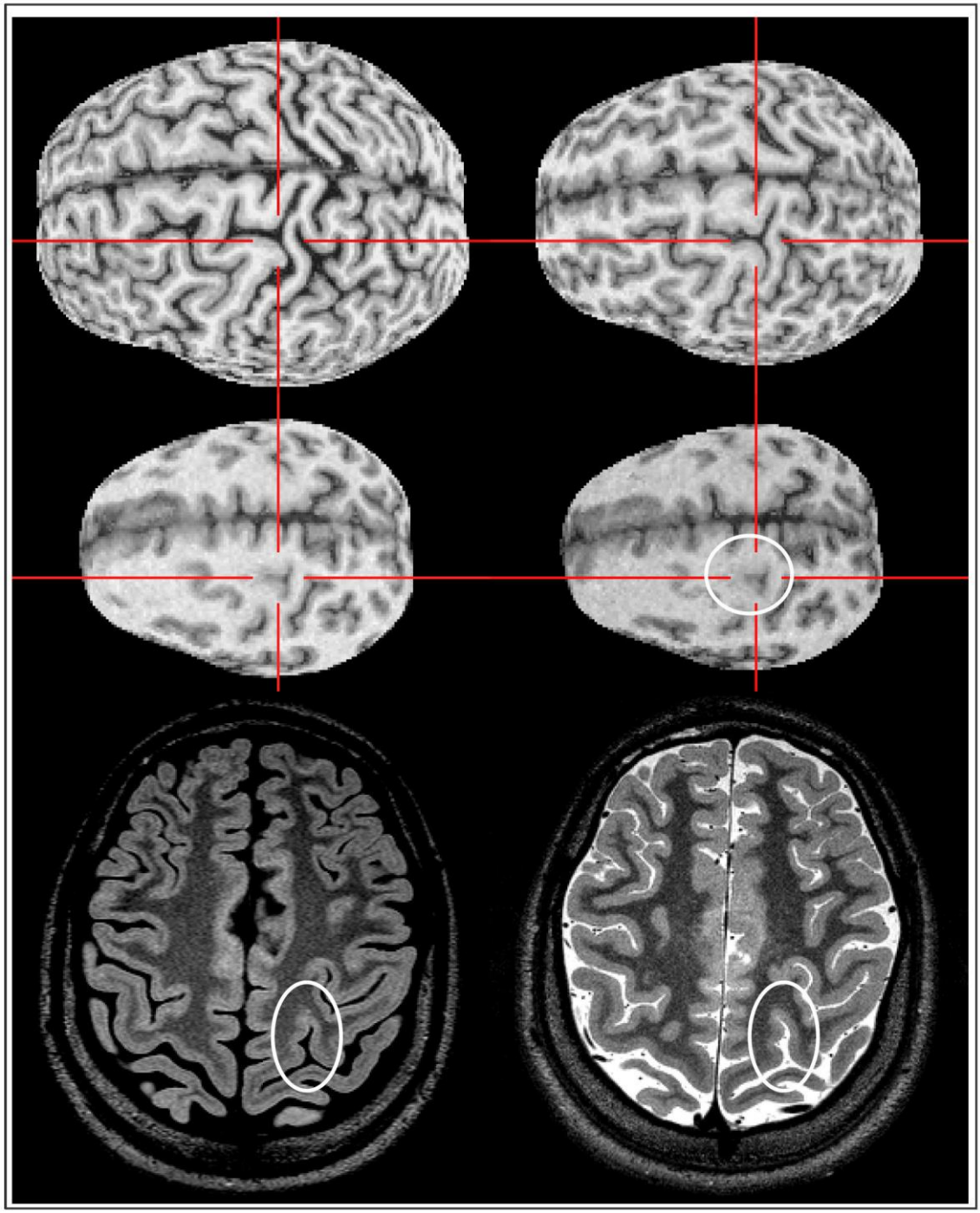

Abb. 3: Curvilineare Reformatierung in 8, 16, 24 und 24 mm Tiefe ab Kortexoberfläche bei einem 14-jährigen Patienten mit somatosensiblen und motorischen Anfällen des rechten Armes seit dem 13. Lebensjahr. Es stellt sich ein abnormer Seitenast des Sulcus centralis links dar, der nach vorne quer über den Gyrus praecentralis reicht und den Sulcus praecentralis an dieser Stelle "verdrängt". Ausserdem ist in der Tiefe des Sulcus eine Mark-Rinden-Unschärfe zu erkennen. Der Vergleich mit den herkömmlichen MRT-Bildern (untere Reihe) veranschaulicht, dass sich die Fehlbildung der Hirnrinde in den planaren Schnitten weniger deutlich darstellt als in den curvilinear reformatierten Bildern. Auch die Lagebeziehung zum Sulcus centralis ist in der dreidimensionalen Darstellung leichter als auf den planaren Schnitten zu erkennen.

Curvilineare Reformatierung

Bei der curvilinearen Reformatierung von MRI-Aufnahmen werden in einem rechnerischen Verfahren statt der üblichen planaren Schnitte oberflächenparallel gewölbte Schnittebenen erzeugt, die dann mit Hilfe eines Volumen-Renderings dreidimensional dargestellt werden können. Dadurch erhält man einen besseren Überblick über die kortikale Gyrierung und die Lagebeziehung von epileptogenen Läsionen zu anatomischen Landmarken oder eloquenten, d.h. wichtige Funktionen tragenden Hirnarealen. Ausserdem wird die Erkennung von diskreten, in planaren Schnitten schwer zu identifizierenden kortikalen Malformationen unterstützt (Abb. 3).

Quantitative FLAIR-Analyse

Bei der quantitativen FLAIR-Analyse werden die Signalintensitäten in FLAIR-gewichteten MRI-Sequenzen (FLAIR=fluid attenuated inversion recovery; T2-gewichtete MRI-Aufnahmen, in denen das helle Signal des Liquors unterdrückt wird) reskaliert und normiert, um sie auf ein einheitliches Niveau zu heben und damit vergleichbar zu machen mit den entsprechenden MRI-Aufnahmen aus einem gesunden Normkollektiv. Analog zu der oben beschriebenen morphometrischen Analyse lassen sich dann Abweichungen zu dem Normkollektiv automatisiert lokalisieren und quantifizieren. Die Methode wurde mit Erfolg eingesetzt, um fokale kortikale Dysplasien zu finden oder in ursprünglich MRI-negativen Patienten diskrete Pathologien aufzuspüren [15;16]. Im Vergleich zu alternativen Methoden wie T2-Relaxometrie [17-19] oder "Fast FLAIR T2 mapping" [20;21], die ebenfalls eine Quantifizierung von T2-Intensitäten erlauben, hat die Methode den Vorteil, dass keine besonderen zusätzlichen MRI-Sequenzen benötigt, sondern lediglich FLAIR-Aufnahmen verwendet werden, die bereits zum empfohlenen MRI-Protokoll bei Epilepsie-Patienten gehören [22;23]. In einer Weiterentwicklung dieser Methode können auch regional die FLAIR-Intensitäten der Hippocampi quantifiziert und mit einem Normkollektiv verglichen werden (Abb. 4). Dies erleichtert die Erkennung von subtilen unilateralen Hippokampussklerosen oder bilateralen Fällen, bei denen einen Seitenvergleich erschwert ist [24].

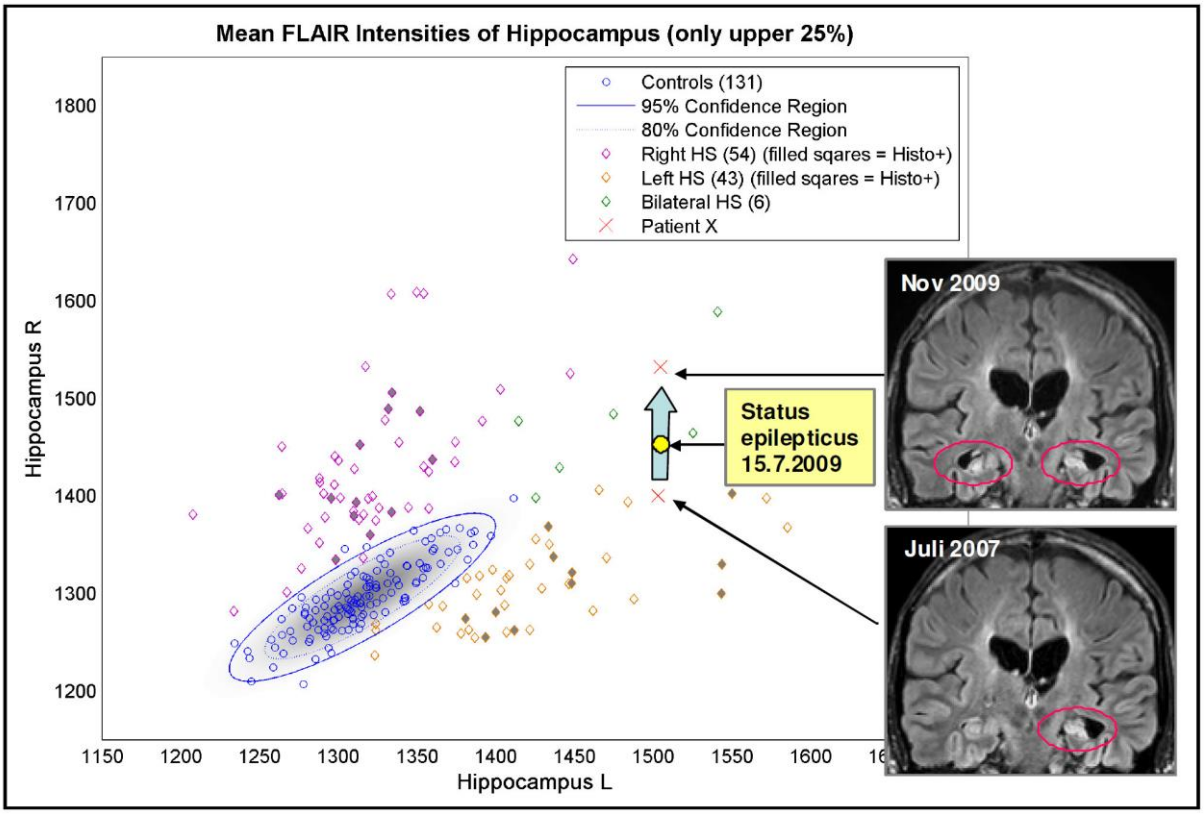

Abb. 4: Hippokampale FLAIR Analyse: Die durchschnittlichen Signalintensitäten der beiden Hippokampi in den FLAIR-gewichteten MRI-Sequenzen werden getrennt erfasst und quantifiziert. Das Diagramm zeigt die Ergebnisse bei Epilepsiepatienten mit (zum Teil histologisch gesicherter) Hippocampussklerose im Vergleich zu den Resultaten bei gesunden Kontrollen. Bei dem markierten Patienten X (rotes Kreuz) lag bereits eine linksseitige Hippocampussklerose vor, als er unglücklicherweise einen Status epilepticus erlitt und in der Folge auch auf der rechten Seite eine Sklerose entwickelte. Infolgedessen verlagerte sich seine Position im Diagramm von der Gruppe der Patienten mit rechtsseitiger Hippocampussklerose in die Gruppe mit bilateraler Sklerose.

Volumetrische MRI-Analyse

Eine volumetrische MRI-Analyse kann hilfreich sein, um eine mit entzündlichen oder degenerativen Prozessen einhergehende Volumenminderung bzw. Atrophie von Hirnstrukturen quantitativ zu erfassen. Aus dem Ausmass der Abweichung zu einem Normkollektiv und der Verteilung der Atrophie im Hinblick auf die verschiedenen Hirnregionen (Grosshirn, Kleinhirn) oder Subregionen (Nucleus caudatus, Putamen etc.) lassen sich Rückschlüsse über die zugrunde liegende Erkrankung bzw. Pathologie ziehen. Bei der *atlas-basierten* Volumetrie werden die zu untersuchenden Strukturen mit Hilfe eines probabilistischen Hirnatlas identifiziert, wie er beispielsweise vom Laboratory of Neuroimaging (LONI) an der University of California (Los Angeles, USA) zur Verfügung gestellt wird [25]. In einer vollständig automatisierten Auswertung wird wiederum ein T1-gewichteter Volumendatensatz normalisiert und in verschiedene Hirnkompartimente, i.e. graue und weisse Substanz sowie Liquorraum, aufgeteilt. Diese Segmentierung resultiert in sog. 'modulierte' Bilder der verschiedenen Gewebearten. Die 'Modulation' kompensiert die bei der Normalisierung eingeführte Verzerrung der Bilder (i.e. das Aufblähen oder Schrumpfen bestimmter Hirnstrukturen) und erhält so das ursprüngliche Volumen dieser Hirnstrukturen in den normalisierten Bildern. Um das Volumen

einer bestimmten Struktur (z.B. des Nucleus caudatus) zu bestimmen, wird die entsprechende Maske aus dem oben genannten probabilistischen Hirnatlas mit dem modulierten Bild der gewünschten Gewebeart multipliziert. Durch Aufsummieren aller Voxelwerte im Ergebnisbild erhält man dann das Volumen der untersuchten Struktur. Dank der Modulation werden die Effekte der Normalisierung ausgeglichen, so dass das errechnete Volumen tatsächlich dem Volumen im ursprünglichen Koordinatenraum entspricht. Die Ergebnisse werden automatisch korrigiert für unterschiedliche Kopfgrössen und verglichen mit den Ergebnissen von altersgematchten Populationen aus gesunden Probanden bzw. von Patienten mit verschiedenen entzündlichen oder neurodegenerativen Erkrankungen [26-28]. Mit dieser Methode lassen sich z.B. hippokampale Volumenänderungen bei limbischer Enzephalitis, hemisphärale Volumenminderungen bei Rasmussen Enzephalitis oder auch der Effekt einer immunmodulatorischen Therapie bei den genannten Erkrankungen erfassen. Auch seltene neurodegenerative Erkrankungen, die sich u.a. mit epileptischen Anfällen manifestieren, wie z.B. die Chorea-Akanthozytose, lassen sich auf diese Weise identifizieren [26].

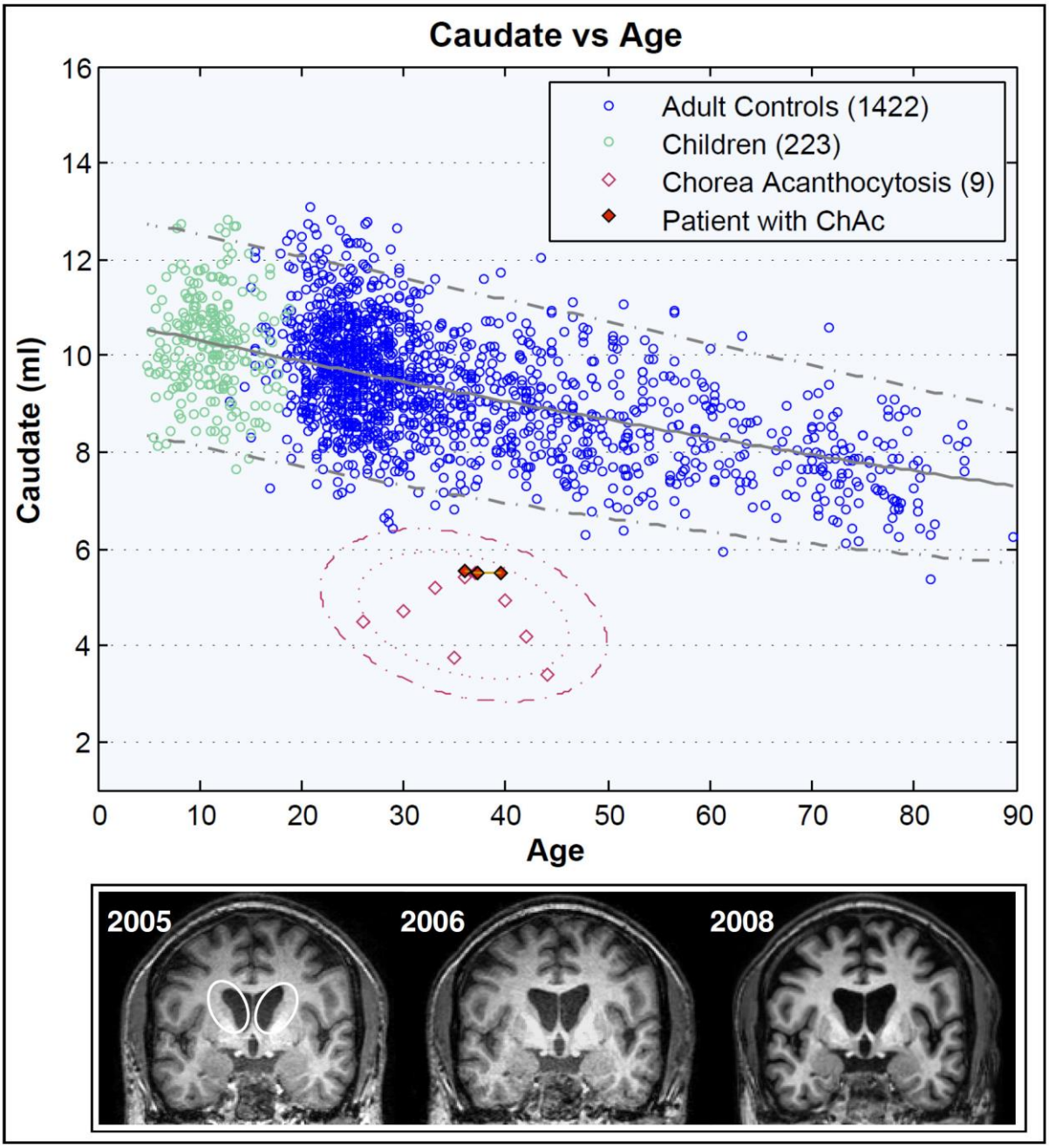

Abb. 5: Volumetrische MRI-Analyse bei einem Patienten mit molekulargenetisch gesicherter Chorea-Akanthozytose und Erstmanifestation der Erkrankung i.F. von epileptischen Anfällen, noch vor dem Auftreten von Bewegungsstörungen. Die drei MRI-Untersuchungen waren abgesehen von einer leichten Erweiterung der inneren und äusseren Liquorräume als unauffällig gewertet worden; die volumetrische MRI-Analyse hingegen zeigt einen spezifischen, eher mässig progredienten Volumenverlust im Nucleus caudatus und somit eine Übereinstimmung mit der Vergleichsgruppe aus Patienten mit Chorea-Akanthozytose.

Literatur

1. Saini J, Kesavadas C, Thomas B, Kapilamoorthy TR, Gupta AK, Radhakrishnan A, Radhakrishnan K. Susceptibility weighted imaging in the diagnostic evaluation of patients with intractable epilepsy. Epilepsia 2009; 50: 1462-73.

2. Pendse N, Wissmeyer M, Altrichter S, et al. Interictal arterial spin-labeling MRI perfusion in intractable epilepsy. J Neuroradiol 2010; 37: 60-3.

3. Wissmeyer M, Altrichter S, Pereira VM, et al. Arterial spin-labeling MRI perfusion in tuberous sclerosis: correlation with PET. J Neuroradiol 2010; 37: 127-30.

4. Kassubek J, Huppertz HJ, Spreer J, Schulze-Bonhage A. Detection and localization of focal cortical dysplasia by voxel-based 3-D MRI analysis. Epilepsia 2002; 43: 596-602.

5. Wilke M, Kassubek J, Ziyeh S, Schulze-Bonhage A, Huppertz HJ. Automated detection of gray matter malformations using optimized voxel-based morphometry: a systematic approach. Neuroimage 2003; 20: 330-43.

6. Huppertz HJ, Grimm C, Fauser S, et al. Enhanced visualization of blurred gray-white matter junctions in focal cortical dysplasia by voxel-based 3D MRI analysis. Epilepsy Res 2005; 67: 35-50.

7. Huppertz HJ, Kurthen M, Kassubek J. Voxel-based 3D MRI analysis for the detection of epileptogenic lesions at single subject level. Epilepsia 2009; 50: 155-6.

8. Altenmüller DM, Huppertz HJ. Kombinierter Einsatz von morphometrischer MRT-Analyse und gezielter invasiver EEG-Diagnostik bei fokaler kortikaler Dysplasie. Epileptologie 2006; 23: 117-25.

9. Kröll J, Huppertz HJ. Nachweis von postoperativ verbliebenem dysplastischen Kortex mittels morphometrischer MRI-Analyse. Schweizer Zeitschrift für Psychiatrie & Neurologie 2008; 2: 17-20.

10. Kröll-Seger J, Grunwald T, Mothersill IW, Bernays R, Krämer G, Huppertz HJ. Lachen ohne Heiterkeit - Morphometrische MRT-Analyse in der prächirurgischen Abklärung einer MRT-negativen kindlichen Epilepsie mit gelastischen Anfällen. Epileptologie 2011; 28: 78-83.

11. Wellmer J, Parpaley Y, von Lehe M, Huppertz HJ. Integrating MRI post-processing results into neuronavigation for electrode implantation and resection of subtle focal cortical dysplasia in previously cryptogenic epilepsy. Neurosurgery 2010; 66: 187-94.

12. Huppertz HJ, Wellmer J, Staack AM, Altenmuller DM, Urbach H, Kroll J. Voxel-based 3D MRI analysis helps to detect subtle forms of subcortical band heterotopia. Epilepsia 2008; 49: 772-85.

13. Pascher B, Kröll-Seger J, Mothersill I, Krämer G, Huppertz HJ. Automated morphometric MRI analysis for the detection of periventricular nodular heterotopia. Epilepsia 2013; 54; 305-13.

14. Wagner J, Weber B, Urbach H, Elger CE, Huppertz HJ. Morphometric MRI analysis improves detection of focal cortical dysplasia type II. Brain 2011; 134: 2844-54.

15. Focke NK, Bonelli SB, Yogarajah M, Scott C, Symms MR, Duncan JS. Automated normalized FLAIR imaging in MRI-negative patients with refractory focal epilepsy. Epilepsia 2009; 50: 1484-90.

16. Focke NK, Symms MR, Burdett JL, Duncan JS. Voxel-based analysis of whole brain FLAIR at 3T detects focal cortical dysplasia. Epilepsia 2008; 49: 786-93.

17. Briellmann RS, Jackson GD, Pell GS, Mitchell LA, Abbott DF. Structural abnormalities remote from the seizure focus: a study using T2 relaxometry at 3 T. Neurology 2004; 63: 2303-8.

18. Woermann FG, Barker GJ, Birnie KD, Meencke HJ, Duncan JS. Regional changes in hippocampal T2 relaxation and volume: a quantitative magnetic resonance imaging study of hippocampal sclerosis. J Neurol Neurosurg Psychiatry 1998; 65: 656-64.

19. von Oertzen J, Urbach H, Blümcke I, et al. Time-efficient T2 relaxometry of the entire hippocampus is feasible in temporal lobe epilepsy. Neurology 2002; 58: 257-64.

20. Rugg-Gunn FJ, Boulby PA, Symms MR, Barker GJ, Duncan JS. Whole-brain T2 mapping demonstrates occult abnormalities in focal epilepsy. Neurology 2005; 64: 318-25.

21. Salmenpera TM, Symms MR, Rugg-Gunn FJ, et al. Evaluation of quantitative magnetic resonance imaging contrasts in MRI-negative refractory focal epilepsy. Epilepsia 2007; 48: 229-37.

22. Serles W, Baumgartner C, Feichtinger M, et al. Richtlinien für ein standardisiertes MRT-Protokoll für Patienten mit epileptischen Anfällen in Österreich. Mitteilungen der Österreichischen Sektion der Internationalen Liga gegen Epilepsie 2003; 3: 2-13.

23. Kurthen M, Grunwald T, Huppertz HJ. Präoperative Diagnostik und chirurgische Therapie von Epilepsien. Schweiz Med Forum 2008; 8: 836-43.

24. Huppertz HJ, Wagner J, Weber B, House P, Urbach H. Automated quantitative FLAIR analysis in hippocampal sclerosis. Epilepsy Res 2011; 97: 146-56.

25. Shattuck DW, Mirza M, Adisetiyo V, et al. Construction of a 3D probabilistic atlas of human cortical structures. Neuroimage 2008; 39: 1064-80.

26. Huppertz HJ, Kroll-Seger J, Danek A, Weber B, Dorn T, Kassubek J. Automatic striatal volumetry allows for identification of patients with chorea-acanthocytosis at single subject level. J Neural Transm 2008; 115: 1393-400.

27. Frings L, Mader I, Landwehrmeyer BG, Weiller C, Hull M, Huppertz HJ. Quantifying change in individual subjects affected by frontotemporal lobar degeneration using automated longitudinal MRI volumetry. Hum Brain Mapp 2012; 33: 1526-35.

28. Huppertz HJ, Kroll-Seger J, Kloppel S, Ganz RE, Kassubek J. Intra- and interscanner variability of automated voxel-based volumetry based on a 3D probabilistic atlas of human cerebral structures. Neuroimage 2010; 49: 2216-24.

CT und MRI in der Bilddiagnostik der Epilepsie

Roland Wiest

Stellenwert der computertomographischen Diagnostik in der Epilepsiebildgebung

Während die strukturelle Computertomographie lediglich bei MR-Kontraindikationen (Schrittmacherimplantation, ferromagnetisches Operationsmaterial oder Fremdkörper) zum Einsatz kommt und Ihr Stellenwert in der Detektion struktureller epileptogener Läsionen als beschränkt eingestuft werden muss (Übersicht unter NICE guidelines; http://www.nice.org.uk/nicemedia/pdf/CG020fullguideline.pdf), bietet die neueste Hardware Generation die Möglichkeit, die Strahlenexposition um bis zu 32% zu reduzieren [1]. Aus der Sicht der klinischen Epileptologie erweist sich die Möglichkeit, neben der strukturellen Hirnuntersuchung auch Perfusionsmessungen des gesamten Gehirns durchzuführen, bedeutsam. So haben erste Fallberichte und Fallserien einen Stellenwert der CT-Perfusion in der Notfalldiagnostik zur Unterscheidung zwischen nichtkonvulsivem Status epilepticus und postiktalen Funktionsstörungen nachweisen können [2-4], ebenso in der Differentialdiagnose zwischen akuten Schlaganfall oder entzündlichen ZNS-Erkrankungen in Notfallsituationen [5].

Strukturelle MRT: Advanced Neuroimaging

Mit zunehmender Verbreitung der Hochfeld-MRT Technologie und Implementation von Epilepsieprotokollen mit Volumensequenzen ≤ 1.5 mm nach den Empfehlungen der ILAE [6,7] erreicht die strukturelle MRT heute eine Sensitivität von 80-90 % in der Detektion struktureller epileptogener Läsionen bei refraktären Epilepsien [8,9]. Neue Sequenzentwicklungen haben zu einer weiteren Verbesserung der Diagnostik geführt. Hierbei spielt insbesondere die suszeptibiltätsgewichtete Bildgebung (SWI), eine flusskompensierte, räumlich hochaufgelöste 3D-Gradientenechosequenz-Technik eine wichtige Rolle. Diese Technologie erlaubt kleinste Mikroblutungen (u.a. Kavernome) und Verkalkungen des Kortex sicher darzustellen.

Zunehmende Beachtung findet auch die diffusionsgewichtete und perfusionsgestützte Bildgebung (KM-gestützte Perfusionsbildgebung und kontrastmittelfreie Messungen der Hirndurchblutung mittels der sog. "Arterial Spin Labeling" Technik) , als ergänzende Funktionsdiagnostik unklarer Bewusstseinzustände (Koma, nicht-convulsiver Status epilepticus, Encephalitis) [10-12]. Die Diffusions-Tensor Bildgebung (DTI) und Diffusions-Sepktrum Bildgebung (DSI), ein weiterentwickeltes Verfahren, quantifizieren die Diffusionsbewegung der Wassermolekülen im Hirngewebe und stellen die Verläufe der grossen Nervenfaserverbindungen (wie z.B. der Pyramidenbahn oder der longitudinalen Trakte, die den Temporal-, Frontal-, Parietal- und Okzipitallappen verbinden), graphisch dar. Sie wird neben der läsionsorientierten Epilepsiechirurgie (z.B. bei der Resektion von Kavernomen oder durch Epilepsie symptomatischen Hirntumoren auch in der epilepsieorientierten nicht-läsionsbezogenen Diagnostik eingesetzt , da sich das Diffusionsverhalten im Gehirn bei einigen Epilepsieformen charakteristisch verändert und die Richtungsabhängigkeit der Diffusion Rückschlüsse auf die Veränderung von Netzwerkstrukturen des Gehirns (sog. large scale networks) erlaubt. Mittels der DTI-Bildgebung wurden bei nicht-läsionellen und läsionellen mesialen Temporallappenepilepsien mikrostrukturelle Veränderungen im Faszikulus longitudinalis inferior gefunden (einem longitudinalen Fasertrakt, der den Temporal- und Okzipitallappen verbindet), der die klinische symptomatischen Temporallappen-strukturen mit einer Sensitivität von 91 bzw. 71% korrekt lateraliserte [13].

Neue Analyseverfahren auf der Basis der diffusionsgewichteten Bildgebung erlauben die hierarchische Gliederung von Netzwerken durch Berechnung von spezielle Verteilungen im Auftreten ihrer Elemente und deren hierarchischer Struktur [[14]. So wurden mittlerweile Veränderungen der Konnektivität bei TLE-Patienten zwischen den mesialen Temporallappenstrukuren und den Faserverbindungen des Faszikulus uncinatus, dem Thalamus, dem inferioren und superioren

Faszikulus unzinatus und dem Corpus callosum [15], bei Patienten mit idiopathischer Epilepsie fanden sich Veränderungen der strukturellen Konnektivität von Thalamus, anteriorem Zingulum und Strukturen von in Ruhe aktiven Netzwerken im Gehirn [16]. In Kombination mit Methoden der funktionellen Bildgebung (s.u.) erlauben diese neue Technologien eine globale Analyse von ausgedehnten, oftmals das gesamte Gehirn mit einbeziehenden Funktions- und Strukturveränderungen des Gehirns, die sich der reinen strukturellen Analyse von MR-Bilddatensätzen entziehen und so unser klassische Verständnis von fokalen und generalisierten Epilepsiesyndromen kritisch in Frage stellen.

Literatur

1. Ketelsen D, Buchgeister M, Fenchel M, et al. Automated computed tomography dose-saving algorithm to protect radiosensitive tissues: estimation of radiation exposure and image quality considerations. Invest Radiol 2012; 47:148-52.

2. Hauf M, Slotboom J, Nirkko A, von Bredow F, Ozdoba C, Wiest R. Cortical regional hyperperfusion in nonconvulsive status epilepticus measured by dynamic brain perfusion CT. Am J Neuroradiol (AJNR) 2009; 30: 693-8.

3. Wiest R, von Bredow F, Schindler K, et al. Detection of regional blood perfusion changes in epileptic seizures with dynamic brain perfusion CT--a pilot study. Epilepsy Res 2006; 72:102-10.

4. Gelfand JM, Wintermark M, Josephson SA. Cerebral perfusion-CT patterns following seizure. Eur J Neurol 2010; 17: 594-601.

5. Lui YW, Tang ER, Allmendinger AM, Spektor V. Evaluation of CT perfusion in the setting of cerebral ischemia: patterns and pitfalls. Am J Neuroradiol (AJNR) 2010; 31: 1552-63.

6. Recommendations for neuroimaging of patients with epilepsy. Commission on Neuroimaging of the International League Against Epilepsy. Epilepsia 1997; 38: 1255-6.

7. Gaillard WD, Chiron C, Cross JH, et al. Guidelines for imaging infants and children with recent-onset epilepsy. Epilepsia 2009; 50: 2147-53.

8. Scott CA, Fish DR, Smith SJ, et al. Presurgical evaluation of patients with epilepsy and normal MRI: role of scalp video-EEG telemetry. J Neurol, Neurosurg Psychiatry 1999; 66: 69-71.

9. Craven IJ, Griffiths PD, Bhattacharyya D, et al. 3.0 T MRI of 2000 consecutive patients with localisation-related epilepsy. Br J Radiol 2012; 85: 1236-42.

10. Hauf M, Wiest R, Schindler K, et al. Common mechanisms of auditory hallucinations-perfusion studies in epilepsy. Psychiatry Res 2012; epub ahead of print November 28 .

11. Chatzikonstantinou A, Gass A, Forster A, Hennerici MG, Szabo K. Features of acute DWI abnormalities related to status epilepticus. Epilepsy Res 2011; 97: 45-51.

12. Szabo K, Poepel A, Pohlmann-Eden B, et al. Diffusion-weighted and perfusion MRI demonstrates parenchymal changes in complex partial status epilepticus. Brain 2005; 128: 1369-76.

13. Concha L, Kim H, Bernasconi A, Bernhardt BC, Bernasconi N. Spatial patterns of water diffusion along white matter tracts in temporal lobe epilepsy. Neurology 2012; 79: 455-62.

14. Hagmann P, Kurant M, Gigandet X, et al. Mapping human whole-brain structural networks with diffusion MRI. PloS one 2007; 2: e597.

15. Voets NL, Beckmann CF, Cole DM, Hong S, Bernasconi A, Bernasconi N. Structural substrates for resting network disruption in temporal lobe epilepsy. Brain 2012; 135: 2350-7.

16. Zhang Z, Liao W, Chen H, et al. Altered functional-structural coupling of large-scale brain networks in idiopathic generalized epilepsy. Brain 2011; 134: 2912-28.

Imagerie par Résonance Magnétique Fonctionnelle (IRMf)

Serge Vulliémoz

L'IRMf a permis des avancées spectaculaires dans le domaine des neurosciences grâce à la visualisation des régions qui sont impliquées dans de nombreuses fonctions cérébrales, telles la motricité, le langage ou la mémoire. Ceci est possible en mesurant les variations de la concentration en oxygène dans le sang dans le cerveau avec une précision de l'ordre du millimètre [1]. L'IRMf est utilisée abondamment dans la recherche en neurosciences pour mieux comprendre les réseaux neuronaux impliqués dans les fonctions cérébrales au repos et en réponse à des tâches et stimulations variées (émotions, langage, mémoire, capacités relationnelles, etc). En recherche clinique, cet outil a permis d'étudier les différences entre le fonctionnement cérébral chez les personnes souffrant d'épilepsie par rapport à des sujets contrôles qui ne sont pas affectés par la maladie. Notamment, il est ainsi possible de localiser et mieux comprendre quelles sont les atteintes cognitives dans différentes formes d'épilepsie: troubles de la mémoire dans l'épilepsie du lobe temporal mais aussi du lobe frontal [2-4], atypie de la latéralisation du langage dans l'épilepsie temporale lorsqu'elle affecte l'hémisphère gauche habituellement dominant pour le langage [5]. L'IRMf montre également des anomalies de nombreuses fonctions cognitives dans les épilepsies généralisées, notamment l'épilepsie myoclonique juvénile, une forme fréquente d'épilepsie généralisée beaucoup étudiée [6].

Ces applications scientifiques ont permis de perfectionner l'acquisition et l'analyse des données et sont complétées par l'application grandissante de l'IRMf dans le milieu clinique comme examen diagnostic qui peut influencer directement la prise en charge individuelle des patients et peut permettre d'éviter des procédures invasives. Afin de déterminer si le langage est contrôlé par l'hémisphère cérébral qui est visé par une intervention neuro-chirurgicale, le test de Wada est un test invasif basé sur l'injection intra-artérielle d'un anesthésiant pour « endormir » transitoirement une partie du cerveau) [7]. La latéralisation et localisation du langage à l'aide de l'IRMf, notamment en combinaison avec la représentation des connexions axonales par la tractographie peut remplacer le test de Wada pour la détermination la latéralisation du cortex langagier [8]. En comparaison, l'utilisation de l'IRMf pour la caractérisation de la mémoire ou le diagnostic fonctionnel du système

somato-sensoriel sont à ce jour encore incomplètement validés mais possèdent un très haut potentiel d'applications cliniques [9].

L'IRMf peut également servir à visualiser directement les régions impliquées dans l'activité épileptique interictale (pointes) et ictale (crises). Ceci est possible grâce à des enregistrements simultanés de l'IRMf et de l'EEG qui demandent un matériel EEG spécialement conçu pour être compatible avec l'environnement magnétique intense de l'IRM. Ces examens montrent les structures cérébrales dont l'irrigation est modifiée par la survenue de l'activité épileptique enregistrée par l'EEG durant l'IRMf [10]. Cette technique a confirmé que l'activité épileptique est organisée en réseaux complexes impliquant de nombreuses structures cérébrales. Sur le plan clinique, l'EEG-IRMf est devenu un outil fiable pour localiser un foyer épileptique dans le cadre d'une évaluation pré-chirurgicale. Plusieurs études validées par enregistrements EEG intracrâniens ou chirurgie de l'épilepsie on validé la précision de cette technique [10-12]. Plusieurs approches ont permis d'augmenter notablement la sensibilité de cet examen, notamment en l'absence de pointes épileptiques décelables, grâce l'analyse plus détaillée de l'EEG enregistré dans l'IRM [13]. La possibilité d'enregistrer des crises épileptiques (avec peu de mouvements) et une analyse dynamique de l'EEG-IRMf permet également de différencier les générateurs ictaux et interictaux et d'étudier la propagation de l'activité ictale [14]. Toutefois, la résolution temporelle de l'IRMf reste bien inférieure à celle de l'EEG.

Sur le plan clinique l'IRMf est possible chez les enfants dès qu'ils peuvent rester calme durant l'examen (vers 6 ans). Certains tests sont réalisables sous sédation si nécessaire chez les plus jeunes ou chez les patients avec troubles cognitifs (IRMf moteur avec mouvements passifs par un technicien, EEG-IRMf.

Un autre domaine en pleine essor est l'étude des réseaux de repos (« resting states networks »). Ces réseaux cérébraux sont constitués par des régions cérébrales dont l'activité spontanée fluctue de manière corrélée et peuvent être affectés par les maladies du système nerveux. Sur un plan neurophysiologique, plusieurs études montrent que l'activité épileptique interictale dans l'épilepsie généralisée (avec crises généralisées tonico-cloniques ou absences), mais aussi dans l'épilepsie temporale, est associée à une désactivation d'un « resting state » particulier qui est impliqué dans la conscience et a son maximum d'activité chez une personne éveillée sans aucune activité cérébrale précise (d'où sa dénomination : « default mode network »). Ces résultats offrent une piste intéressante pour comprendre les altérations de la conscience présentes dans les crises présentes dans ces différents types d'épilepsie [17].

Références

1. Powell, H.W. and J.S. Duncan, *Functional magnetic resonance imaging for assessment of language and memory in clinical practice.* Curr Opin Neurol, 2005. **18**(2): p. 161-6.
2. Bonelli, S.B., et al., *Imaging memory in temporal lobe epilepsy: predicting the effects of temporal lobe resection.* Brain, 2010. **133**(Pt 4): p. 1186-99.
3. Centeno, M., et al., *Memory in frontal lobe epilepsy: an fMRI study.* Epilepsia, 2012. **53**(10): p. 1756-64.
4. Janszky, J., et al., *Functional MRI predicts memory performance after right mesiotemporal epilepsy surgery.* Epilepsia, 2005. **46**(2): p. 244-50.
5. Powell, H.W., et al., *Abnormalities of language networks in temporal lobe epilepsy.* Neuroimage, 2007. **36**(1): p. 209-21.
6. Wandschneider, B., et al., *Frontal lobe function and structure in juvenile myoclonic epilepsy: A comprehensive review of neuropsychological and imaging data.* Epilepsia, 2012. **53**(12): p. 2091-8.
7. Baxendale, S., *The Wada test.* Curr Opin Neurol, 2009. **22**(2): p. 185-9.
8. Gutbrod, K., et al., *Determination of language dominance: Wada test and fMRI compared using a novel sentence task.* J Neuroimaging, 2012. **22**(3): p. 266-74.
9. Beers CA, Federico P. *Functional MRI applications in epilepsy surgery.* Can J Neurol Sci. 2012;39:271-285
10. Vulliemoz S, Lemieux L, Daunizeau J et al. *The combination of EEG source imaging and EEG-correlated functional MRI to map epileptic networks*. Epilepsia. 2010;51:491-505
11. Grouiller F, Thornton RC, Groening K et al. *With or without spikes: localization of focal epileptic activity by simultaneous electroencephalography and functional magnetic resonance imaging*. Brain. 2011;134:2867-2886
12. Thornton R, Vulliemoz S, Rodionov R et al. *Epileptic networks in focal cortical dysplasia revealed using electroencephalography-functional magnetic resonance imaging*. Ann Neurol. 2011;70:822-837
13. Jann K, Wiest R, Hauf M et al. *BOLD correlates of continuously fluctuating epileptic activity isolated by independent component analysis*. Neuroimage. 2008;42:635-648
14. Tyvaert L, Hawco C, Kobayashi E et al. *Different structures involved during ictal and interictal epileptic activity in malformations of cortical development: an EEG-fMRI study*. Brain. 2008;131:2042-2060
15. Blumenfeld H. *Impaired consciousness in epilepsy*. Lancet Neurol. 2012;11:814-826

Perspectives

Les perspectives futures comprennent notamment l'utilisation de l'IRM à plus haut champ dans le domaine clinique (7 Tesla) et l'amélioration continue de la qualité des examens pour l'imagerie structurelle et fonctionnelle, l'optimisation des techniques d'analyse quantitative et la validation de protocoles pour une application diagnostique fiable sur les patients individuels. Les développements scientifiques en imagerie structurelle et fonctionnelle s'orientent vers une analyse plus globale des réseaux neuronaux qui sont impliquées dans les activités cérébrales physiologiques et pathologiques. Dans cette optique, la combinaison accrue avec d'autres techniques (multimodalité avec EEG, imagerie structurelle IRM, imagerie nucléaire) permettra sûrement de mieux associer les forces des différentes techniques de neuroimagerie. Ces progrès permettront d'améliorer la compréhension de la maladie et d'offrir une prise en charge la plus individualisée possible aux patients, sur le plan médical et éventuellement chirurgical.

Outlook

Future perspectives include notably the use of higher field MRI (7 Tesla) and the continuous improvement of exam quality for structural and functional imaging, the optimisation of quantitative analysis techniques and the validation of clinical protocols aiming at a reliable diagnosis in individual patients. Scientific developments in structural and functional imaging are considering a more global approach of neuronal networks involved in physiological and pathological brain activity. Increased combination with other brain imaging techniques (multimodality with EEG, structural and functional MRI, nuclear medicine) will allow taking advantage of the strengths of the different techniques. These advances will improve the understanding of the condition and allow the best individual management of patients, from a medical and surgical perspective.